Aus der Chirurgischen Universitätsklinik Breslau
Direktor: **Geh. Med.-Rat Prof. Dr. Küttner**

Varietäten und pathologische Lagen des Darmes

Inaugural-Dissertation

zur Erlangung
der Doktorwürde in der Medizin und Chirurgie

der
Hohen Medizinischen Fakultät
der
Schlesischen Friedrich-Wilhelms-Universität zu Breslau

vorgelegt von

Fritz Karl Becker
Approb. Arzt

Breslau 1928
Anton Schreiber, Buchdruckerei, Breslau.

Gedruckt mit Genehmigung der medizinischen Fakultät
der Universität Breslau.

I. Berichterstatter: Prof. Dr. Hahn
II. " Prof. Dr. Küttner

.....

R. UNIV.
BIBLIOTHEEK
LEIDEN

„Meinen Eltern gewidmet.“

Eine möglichst genaue Kenntnis der Varietäten und der hauptsächlichsten Anomalien in der Lage des Darmes ist besonders für den Chirurgen von allergrößter praktischer Wichtigkeit. Wenn im Folgenden eine kurze, nach Möglichkeit vollständige Übersicht über die bisher bei der Untersuchung am Lebenden, während Operationen und besonders bei Sektionen beobachteten Fälle von Varietäten und pathologischen Lagen des menschlichen Darmes gegeben werden soll, wird es zunächst nötig sein, die Grenzen dieser Arbeit in einigen Worten zu umreißen.

Von vornherein sei bemerkt, daß nur von den angeborenen Verlagerungen des Darmes gesprochen werden soll, die auf Bildungsanomalien des Darmes selbst oder seiner Befestigung an der Bauchwand beruhen. Es muß also vor allem bei den in Betracht kommenden Fällen eine irgendwie mögliche postfötal erworbene Genese entzündlicher Natur, die meist durch mehr oder weniger starke Adhäsionen charakterisiert ist, ausgeschlossen werden. Albrecht und Arzt, die bei ihren Untersuchungen „Über angeborene Lageanomalien des Wurmfortsatzes" aus diesem Grunde nur Leichen von Kindern bis höchstens zum 6. Lebensjahr untersucht haben, weil bis dahin erfahrungsgemäß Appendizitiden und Peritonitiden noch verhältnismäßig selten sind, fanden auch da schon bei 15% von 500 untersuchten Kinderleichen Lageveränderungen, die durch entzündliche Adhäsionen bedingt waren. Freilich wird sich gerade in diesem Punkte eine genaue Trennung oft nicht strikt durchführen lassen.

Daß die ganze Reihe physiologischer Faktoren, die wie die Peristaltik, der wechselnde Füllungszustand des Darmes durch Gase oder Kotmassen, der Füllungszustand und die Größe der Nachbarorgane (Rectum, Blase, Uterus, Tumoren) und schließlich die Lage des ganzen Körpers selbst einen

Einfluß auf die Lage des Darmes haben, hier natürlich unberücksichtigt bleibt, versteht sich von selbst. Kommt doch hierdurch eine Unzahl von verschiedenartigsten Variationen der topographischen Formen zustande, wie Ssoson-Jaroschewitz betont. Schließlich sollen auch die Fälle fortbleiben, in denen Anomalien der Darmlage dadurch resultieren, daß Darmschlingen Inhalt irgendeiner (auch kongenitalen) Hernie sind.

Da ein näheres Eingehen auf die an sich hierbei gerade hochinteressanten entwicklungsgeschichtlichen Tatsachen den Rahmen dieser Arbeit übersteigen würde, besteht die Absicht, in der Beschreibung der Variationen nicht nach entwicklungsgeschichtlichen, sondern nach rein topographisch-anatomischen Gesichtspunkten vorzugehen. Nur bei dafür besonders charakteristischen Fällen sollen kurze entwicklungsgeschichtliche Bemerkungen beigefügt werden.

Im ersten Teil der Arbeit sollen zunächst die Lageabweichungen nur einzelner Partien des Darmes beschrieben werden, bei denen also die allgemeine Anordnung und Gesamtlage des Darmes normal ist. Im zweiten Teil folgen dann diejenigen Fälle, in denen die Lage des gesamten, für unsere Zwecke hierbei vom Duodenum-Beginn bis zum Ende der Flexura sigmoidea zu rechnenden Darmes von der normalen mehr oder weniger verschieden ist.

Zum besseren Verständnis der im folgenden zu besprechenden abnormen Lageverhältnisse des Darmkanals dürfte es von Nutzen sein, sich in Kürze die als normal beschriebene Lagerung des Darmkanals ins Gedächtnis zurückzurufen. Hierzu muß auf die einschlägigen gebräuchlichen Lehrbücher der systematischen und topographischen Anatomie hingewiesen werden.

I. Lageabweichungen einzelner Darmabschnitte.

Bei sämtlichen Lageabweichungen des Darmes werden wir sehen, daß diese sich einmal in eine gewisse Anzahl häufig wiederkehrender, oft nur wenig von einander abweichender Varianten, und zweitens in seltnere Anomalien der Lage scheiden, und daß die Varianten sich wieder in gewisse Typen einteilen lassen. Wir werden also jedesmal zunächst die typischen Varianten und dann erst die seltneren Lageanomalien besprechen.

Duodenum.

Die Varietäten der Lage des Duodenum sind so eng mit denen der Form verknüpft, daß wir zunächst

auf diese letzteren einen kurzen Blick werfen müssen. Von der seit Alters her üblichen Beschreibung der Hufeisenform des Duodenum wichen nach Braunes Beschreibung als erste schon Luschka, Treitz, Bourgery und Henle ab. Braune selbst ist dann in seiner Arbeit entschieden für das häufige Vorkommen der Ringform des Duodenum eingetreten, ohne daß spätere Forscher, wie Jonnescu, dessen Einteilung auch heute noch gültig ist, dieser Ansich vollständig beigetreten wären. Jonnescu unterschied drei Typen:

1) die Ringform,
2) die U-Form,
3) die V-Form,

wobei er betonte, die Ringform nur bei Kindern gefunden zu haben, was auch Schiefferdecker in seinen Untersuchungen an 200 Leichen bestätigt fand. Ballowitz wieder hielt in seiner „Bemerkung über die Lage und Form des menschlichen Duodenum" die Unterscheidung Jonnescus in eine U- und V-Form für nicht berechtigt, da hier nur ein gradueller Unterschied bestände; er unterschied

1) eine U-Form,
2) eine Ring-Form,
3) eine Übergangsform zwischen beiden.

Tschaussow vertrat, ohne sich auf eine bestimmte Form festzulegen, die Ansicht, daß die Form des Duodenum vor allem von der Form und dem Entwicklungsgrad des Pankreaskopfes abhängt. Neuere Arbeiten über diese Frage, besonders die von Walcker, der an 100 Leichen eigene Untersuchungen anstellte, und die von Melnikoff nehmen die Einteilung Jonnescus an, nur fügen sie noch Ergänzungsformen bei. So beschreibt Walcker eine vierte Form, die sog. Faltenform des Duodenum, die allerdings erst mit zunehmendem Alter auftritt und, wie wir gleich sehen werden, auch einen gewissen Einfluß auf die Lage des Duodenum hat. Schließlich gibt Melnikoff in seiner ausführlichen Arbeit noch einen fünften Formtyp an, den L-ähnlichen Typ, bei dem also die Pars horizontalis sup. sehr kurz, die Pars descendens und horizontalis inf. dagegen relativ lang ist.

Nach der Häufigkeit geordnet würden wir also (nach Melnikoff) 4 (bzw. 5) Formtypen des Duodenum unterscheiden:

1) der U-förmige Typ (50 %),
2) der L-förmige Typ (27 %),

3) der V-förmige Typ (20 %),
4) der ringförmige Typ (3 %),
5) der faltenförmige (unregelmäßige) Typ.

Es ist einleuchtend, daß die verschiedenen Duodenalformen verschiedene Verlaufsart und damit auch Lageverschiedenheiten des Duodenum bedingen. So finden wir bei der U- und V-Form das Duodenum meistenteils rechts von der Mittellinie gelegen und nur ein kleiner Teil der Pars horizontalis inf. und die Flexura duod. — jejunal. befindet sich links von der Mittellinie, was also der sog. „normalen Lage" entspricht.

Nächst der Flexura sigmoidea und dem Cöcum mit Appendix finden wir besonders häufig Lagevarietäten am Duodenum, nach Schifferdecker so häufig, daß man im Zweifel sein kann, was man als normal ansehen und beschreiben soll. Zwei Varianten der normalen Lage des Duodenum finden wir nach Walckers Angaben zunächst am häufigsten, nämlich:

1. die rechtsseitige Lage (Dextroposition), bei der das ganze Duodenum mit der Pars horiz. inf. und der Flexura duod.-jejunal. rechts von der Mittellinie liegt, wie wir es z. B. in Fällen von Linkslagerung des Dick- und Rechtslagerung des Dünndarms sehen;
2. die linksseitige Lage (Sinistroposition), bei der das gesamte Duodenum links von der Mittellinie angeordnet ist, die wir also natürlich vor allem und am ausgesprochensten bei dem weiter unten zu besprechenden Situs inversus des Darmkanales finden. Ferner ist die von Walcker aufgestellte Faltenform des Duodenum gern mit Sinistroposition desselben verbunden, was derselbe Autor auch selbst an einigen Fällen beobachtete. Auch Quervain hat eine linksseitige Lage des Duodenum beschrieben, die nicht durch Situs inversus bedingt war.

Melnikoff teilt in seiner bereits erwähnten, ganz neuen Arbeit die Varianten des Duodenum in drei Lagetypen ein, und zwar in einen „vertikalen Typ" (Pars desc. und pars asc. beinahe parallel und evtl. gleich lang), in einen „dextropetalen" und in einen „sinistropetalen" Typus, und indem er die starke Abhängigkeit der Lage von der Form des Duodenum betont, zeigt er, daß der U-förmige Typ meist vertikale Lage, der V-förmige vertikale und dextropetale, und der von ihm aufgestellte L-förmige Typus, infolge der kaum ausgebildeten Pars horiz. sup. meist sinistropetale Lage besitzt.

Weitere Lagevarietäten ergeben sich aus der verschiedenen Höhenlage dieses Darmabschnittes, wobei wir zwei Typen beobachten können, die hohe und die niedrige Lageform. Aitken hat hierüber Untersuchungen an 64 Leichen angestellt und die Höhe der Pars horiz. inf. als Maßstab genommen. Dabei fand er in 50% der Fälle Hochlage der P. horiz. inf., in 26 % tiefe Lage dieses Duodenalabschnittes und in 15 % fehlte der untere horizontale Abschnitt des Duodenum überhaupt, wobei die Pars desc. bis zur Mittellinie des Körpers fast bis zur Bifurkation der Aorta verlief, um dann einen geraden Winkel bildend, in die Flexura duod.-jejunal. überzugehen; ja in 7,8 % der Fälle lag dieser Winkel noch unterhalb der Aortenbifurkation. Wir sehen, daß die extrem niedrige Lage des Duodenum gar keine Seltenheit ist. Auch Walcker beschreibt Fälle, wo das Duodenum so niedrig lag, daß die Flexur einmal sogar bis an das Promontorium reichte, eine Möglichkeit, die auch Corning in seinem Lehrbuch erwähnt.

An einem großen Untersuchungsmaterial hatte auch schon Schiefferdecker die Lage und Form des Duodenum untersucht und daran am häufigsten die hohe Lage des Duodenum gefunden, bei der die Pars horiz. inf. vor dem dritten bezw. zweiten bis dritten Lendenwirbel hinzieht, die am ersten Lendenwirbel beginnende Pars descend. also relativ kurz ist. Die nächsthäufige Variante war diejenige, bei der das Duodenum bis zur Mitte des vierten Lendenwirbels, etwas seltener bis zu seinem unteren Rand herabstieg. Als selten und von ihm nur einmal beobachtet, beschreibt er schließlich die Variante, bei der die Pars. horiz. inf. im nach unten konvexen Bogen vor dem 4. und oberen Teil des 5. Lendenwirbels quer vor der Wirbelsäule vorbeizog, wobei also das Duodenum die von Braune propagierte Ringform in ausgesprochener Weise zeigte.

Zwischen den extremen Varianten der Dextroposition und Sinistroposition, der hohen und niedrigen Lage des Duodenum existieren natürlich alle möglichen Übergänge und Kombinationen der einen mit der anderen.

Nicht unerwähnt möchte ich noch eine Bemerkung Melnikoffs lassen, der zeigt, daß die Mehrzahl der Autoren bei ihrer Beschreibung eine frontale bis schräge Lage des Duodenum annehmen, das Duodenum aber oft eine beinahe sagittale Richtung einnimmt (s. Fall Grönroos, Reid, Schmidt, Sawin I).

Während alle diese Ergebnisse stets nur an Leichen gewonnen wurden, haben die neueren Untersuchungen über

die Formen und Lage des Duodenum mittels Röntgendurchleuchtung durch die Franzosen Gaston, Parturier und Vaselle gezeigt, daß auch am Lebenden dieselben Varianten gefunden werden. Was besonders die Lage des Duodenum betrifft, so haben die genannten Autoren die hohe Lage besonders bei der sog. Stierhornform des Magens, die niedrige Lage bei der Angelhakenform des Magens beobachtet.

Als seltenere Anomalien der Verlaufsform und Lage des Duodenum kann man schon jene Fälle betrachten, in denen dieses mehrere neben-, hinter- oder übereinander liegende Schlingen bildet. Meist sind dies Fälle, in denen auch der übrige Darm mehr oder weniger weitgehende Lageanomalien aufweist (Sinistroposition des Dickdarms, Situs in versus, Mesenterium commune). So gab schon Toldt an, daß höhergradige Form und Lageabweichungen des Zwölffingerdarms, wie auffallende Verlängerung oder mehrfache Krümmungen häufig bei sog. Mesenterium commune vorkämen. Riechelmann, der über einen Fall von Situs visc. invers. abd. berichtet, sagt darauf bezüglich: „Abnormitäten in der Lage und Form des Duodenum sind bei Situs inversus verschiedentlich beobachtet", und Müller bei der Beschreibung eines ähnlichen Falles: „Transponierte Duodenis nehmen oft ganz willkürlichen Verlauf". Lemesic und Kolisko, die drei Fälle von unvollständiger Drehung der Nabelschleife beschrieben haben, machten ebenso die Beobachtung, daß in diesen Fällen das Duodenum ganz abnorm verlief. In ihrem ersten Fall bildete das Duodenum drei dicht neben- und übereinander gelagerte Schlingen und ging auf der rechten Körperseite bleibend ohne deutliche Grenze in das Jejunum über, im zweiten Fall bildete das Duodenum zwei kleine ebenso dicht nebeneinander gelagerte Schlingen, von denen die erste nach rechts hinten unten, die zweite dicht anliegend nach rechts vorn oben gerichtet war, während in dem dritten Falle das Duodenum nur aus einem geraden, von links nach rechts und etwas nach oben verlaufenden Rohr bestand, das dann mit einer rechts hoch am Lig. hepato-duodenal befindlichen Flexur ins Jejunum kaudalwärts abbog. Auch Grönroos beschreibt ein Duodenum, das mit einem Mesoduodenum versehen zwei schräg nach rechts hintereinander liegende Schlingen aufwies, und einen ähnlichen Fall teilt auch Strehl bei der Beschreibung einer Retroposition des Dickdarms mit, wo das Duodenum in zwei aufrechten, z. T. hintereinander liegenden Schlingen entwickelt war. Descomps sah an

der Leiche einer vierzigjährigen Frau einen Zwölffingerdarm, bei dem auf einem oberen normalen Abschnitt drei weitere Abschnitte folgten, die zwei übereinander gelagerte, im allgemeinen schräg von links nach rechts und von vorn nach hinten verlaufende Schlingen bildeten. Eine eigenartige doppelte S-förmige Krümmung des Duodenum, dessen beide Abteilungen sich obendrein noch so kreuzten, daß das Duodenum eine Art Achtertour beschrieb, konnte Gruber 1864 bei einem auch sonst noch interessanten Fall von sog. Dextroposition des Dickdarms beobachten. Riechelmann wiederum fiel bei einem Situs inversus auf, daß das Duodenum anstatt einer, zwei untereinander liegende hufeisenförmige Windungen beschrieb und sich dadurch bedeutend tiefer erstreckte. An einem transponierten Duodenum sah Müller 3 Schlingen, von denen die erste nach links, die zweite nach rechts unten, und die dritte nach links oben derart zog, daß der abführende Schenkel dieser Schlinge wiederum hinter den Pylorus zu liegen kam. Eine praktisch besonders wichtige, wenn auch recht seltene Lageanomalie des Duodenum ist diejenige, bei der es abnorm oberflächlich (ventral) gelegen ist, so daß es bei Eröffnung der Bauchhöhle sofort sichtbar ist. Einen typischen derartigen Fall konnte Schmidt am Darm eines Kindes, bei dem auch noch andere Lageanomalien bestanden, beobachten; die Pars horiz. sup. und der obere Teil der Pars desc. des erweiterten Duodenum lagen ganz oberflächlich direkt den Bauchdecken an, während der untere Teil der Pars desc. und die Pars horiz. inf. in normaler Tiefe lagen. Desgleichen beschreibt Klaatsch bei einem Fall von Sinistroposition des Dickdarms ein Duodenum, das nach Eröffnung der Bauchhöhle vom Dickdarm ganz ungedeckt, vollständig frei zutage lag. Zu einer abnorm oberflächlichen Lagerung des Duodenum kommt es auch dann, wenn das Colon transversum von der Endpartie des Duodenum überlagert wird und dieses also ventral vom Colon transv. in das Jejunum übergeht. Wir finden diese Lageanomalie des Duodenum darum stets bei Fällen von sog. Retro- oder Postposition des Dickdarms, wo also der Dickdarm noch vollständig vom Dünndarm überlagert ist. Den diese Anomalie am besten demonstrierenden Fall teilt Hausmann mit. Das Duodenum verlief hier vom Pylorus aus in seiner Pars. horiz. sup. nach rechts, bog dann nach unten um, und ohne eine Unterscheidung von Pars desc. und asc. erkennen zu lassen, zog es in einem nach rechts konvexen flachen Bogen nach links unten, überbrückte das Colon transversum und ging dann ohne scharfe Biegung

auf der linken Seite der Wirbelsäule in das Jejunum über. In dem von Strehl beschriebenen Falle von Retroposition des Dickdarms ging das in zwei aufrechten Schlingen entwickelte Duodenum direkt ohne deutliche Grenze vor dem Dickdarm, der durch ein Loch des Mesudodenum bezw. des Mesojejunum nach links hindurchtreten mußte, in das Jejunum über. Von einem ähnlichen Fall, in dem das Duodenum ohne vom Colon transversum gedeckt zu werden sich in das Jejunum fortsetzte, berichtet auch C. H. Mayo. Schließlich kann auch das Duodenum, worüber sich Quervain in seiner Arbeit: „Des positions anormales de l'intestin" in einigen Worten ausläßt, einen anormalen Verlauf und Lage in seiner Beziehung zum Mesocolon transversum haben. Kann es doch an fast jedem Punkt des Mesocolons durch dieses hindurchtreten. Quervain zitiert dabei eine Beschreibung von Zuckerkandl aus dessen Atlas der Topographischen Anatomie des Menschen, wo ein Duodenum das Mesocolon in unmittelbarer Nachbarschaft des Coecums durchtrat.

Die Erwähnung zweier seltener Befunde der Verlaufsform des Duodenum, die beide eine gewisse Ähnlichkeit haben, möge das Kapitel über das Duodenum beschließen. Der erste Befund stammt von einem nicht näher beschriebenen Fall, den Taylor veröffentlicht. Hier erschien das Duodenum um den Choledochusansatz am Darm als Achse herumgedreht. Das Duodenum zog dabei im ersten und zweiten Abschnitt nach rechts, im dritten Abschnitt nach aufwärts, um dann nach links und hinten abbiegend hinter dem Kopf des Pancreas und dem ersten Abschnitt des Duodenum entlang herabzuziehen. Der Verfasser gibt der Kleinheit des Caput pancreatis die Schuld an dem Zustandekommen dieser Anomalie. Im zweiten Fall, der von Clermont beschrieben wird, hatten der erste und zweite Teil des Duodenum eine Drehung um 180° um den dritten Teil als Achse erlitten. Nähere Angaben fehlen aber auch hier.

Flexura duodeno-jejun.

Bevor wir zu dem Kapitel über die Lageabweichungen des Dünndarms übergehen, noch kurz einige Worte über die Flexura duodeno-jejunalis, deren Lage naturgemäß stark von der Gestalt und Lage des Duodenum abhängig ist, sodaß Variationen in dem Verlauf desselben meist auch solche der Lage der Flexur bedingen. Wie schon erwähnt, fehlt eine eigentliche Flexura duod.-jejun. meist ganz in vielen Fällen von Situs inversus und besonders bei

dem Bestehen eines zuweilen bis an den Pylorus reichenden Mesoduodenum, wobei die Pars desc. oder asc. duod. ohne scharfe Knickung direkt ins Jejunum übergeht. Es hat dies besonders Toldt hervorgehoben und auch Autoren wie Grönroos, Gerlach, Ingebrigthen, Lemesic und Kolisko haben dies beobachtet.

Besonders hochgelegene Flexuren zeigen z. B. die Fälle von Klaatsch und Müller. Klaatsch traf die Flexur genau vor, Müller bei einem Sit. invers. hinter dem Pylorus gelagert an. Eine abnorm tief an dem Psoasmuskel gleichzeitig rechtsseitig liegende Flexur finden wir unter den von Gerlach veröffentlichten Fällen. Melnikoff, der sich besonders mit der Lage der Flexura duod.-jejun. beschäftigt hat, stellt 4 Lagetypen auf, von denen die 1. und 2. sinistropetale (die 1. mehr rückwärts, die 2. mehr abwärts gerichtete) Lage, die 3. doppelflintenartig nach oben gerichtete, diaphragmopetale Lage besitzen, während der 4. Typus bogenförmig von links nach rechts, also dextropetal, zieht. Diesen dextropetalen Typ stellen 2 von N. B. Haman 1898 gefundene Formen der Flexura duod.-jejun. dar, bei welchen in dem einen Fall eine schwach, in dem anderen eine stärker ausgebildete Biegung nach der rechten Seite des Körpers zu vorhanden war. Eine ausgesprochene Rechtslage der Flexur ließ sich — natürlich abgesehen von den Fällen von Situs inversus — in vielen Fällen von sonst abnormer Lagerung des Gesamt-Darmes, vor allem bei Sinistroposition des Dickdarmes feststellen, wofür auch wieder die Gerlach'sche Arbeit gute Beispiele liefert; desgleichen auch ein Fall von Hauschildt, in welchem zudem noch die Flexur nach Hochklappen des Querkolon nicht sichtbar, sondern von dem breiten Mesenterium des Ileum verdeckt auf der rechten Körperseite gelegen war.

Dünndarm.

Mit Recht spricht Walcker vom Dünndarm als von dem ärmsten Teil der Topographie. Erst relativ spät kam man überhaupt durch die Arbeiten Henkes, Sernoffs und Weinbergs zu der Ansicht, daß auch die Dünndarmschlingen eine bestimmte Anordnung innerhalb der Bauchhöhle haben, und vor allem war es Mall, der 1897 an der Hand eines größeren Untersuchungsmaterials genauere Untersuchungen über die typische normale Lagerung der Dünndarmschlingen anstellte und dabei auch zur Aufstellung von typischen Varietäten und selteneren Lageanomalien kam. In neuester Zeit hat meines Wissens nur W. A. Pawlenko (cit. bei Walcker) eingehendere Unter-

suchungen über die Lage der Dünndarmschlingen unternommen. Er stellte dabei 3 normale Typen der Lage des Dünndarms auf:

1) größtenteils horizontale,
2) größtenteils vertikale,
3) schräge Anordnung der Dünndarmschlingen.

Mall, der wie bereits erwähnt zuerst die typische Lage des Dünndarms untersucht hat, legte das Ergebnis der Untersuchung in einer schematischen Zeichnung nieder, (s. d.) die den normalen Verlauf der Dünndarmschlingen widergibt. Von diesem abweichend beschreibt er nun 5 Varietäten der Lage der Dünndarmschlingen.

1) Eine der gewöhnlichen, unter 41 Fällen sechsmal gefundene Abweichung bestand darin, daß die normalerweise die rechte Seite der Bauchhöhle einnehmende Schlinge 4 auf die linke Seite des Körpers verlagert war, sich also in der rechten Hälfte der Bauchhöhle keine Dünndarmschlingen befanden.

2) Die zweite, ebenso oft gefundene Variante war die, daß neben der wiederum auf die linke Seite verlagerten Schlinge 4 die obersten Schlingen 1 und 2 nach rechts verschoben waren. Es lagen also die obersten Jejunumschlingen in der rechten Bauchhälfte.

3) Eine dritte nur in 5 Fällen gefundene Varietät bestand in einer überzähligen Schlingenbildung (bei sonst normaler Anordnung des Dünndarms), die aus dem Becken heraufsteigend, einen Teil der rechten Seite der Bauchhöhle ausfüllte.

4) Ein vierter schon seltener (nur zweimal) erhobener abweichender Lagebefund war folgender: die große Schlinge 4 war wie im Fall 1 auf die linke Seite verlagert und den freigewordenen Raum der rechten Seite der Bauchhöhle nahmen zwei Schlingen ein, von denen eine aus dem oberen Teil des Jejunum und die andere aus dem unteren Abschnitt des Ileum stammte.

5) Als 5. und letzte Varietät schließlich beschreibt Mall den nur einmal angetroffenen Fall, daß der wiederum durch Verlagerung der Schlinge 4 nach links freigewordene Raum auch in der rechten Hälfte der Bauchhöhle von einer großen Schlinge eingenommen wurde, die vom Ileum innerhalb des Beckens ausging.

Eine recht erhebliche und von ihm auch als „ganz außerordentlich“ bezeichnete Lageabweichung beschreibt Mall dann noch am Schluß: „Der Darm überschritt in diesem Falle im Anfangsteil des Jejunums die Mittellinie

und nahm dann die rechte Fossa iliaca ein. Von da aus stieg er unmittelbar in das Becken hinab und füllte dieses und den unteren Teil der Bauchhöhle vollständig aus. Alsdann verließ er die Beckenhöhle und nahm die linke Fossa iliaca ein, indem er sich bis zum Anfang des Duodenum aufwärts erstreckte. Nachdem er diesen Punkt erreicht, verlief er ziemlich gerade am Col. desc. entlang über den Beckeneingang hinweg und dann unmittelbar zum Coecum". Auch Henke beschrieb einen diesem ganz gleichen Fall. In einem ähnlichen Fall, den Weinberg veröffentlichte, stieg das Jejunum unmittelbar in das Becken hinab und verlief dann allmählich nach der linken und zum Schluß nach der rechten Seite der Bauchhöhle. Es sind dieses Anomalien, die wahrscheinlich öfter gefunden würden, wenn man auf sie achtete.

Ein recht eigenartiger Fall, der schon oben erwähnte von Hauschildt, mag hier noch wegen der Dünndarmverhältnisse Platz finden. Ohne auf die näheren Ursachen einzugehen sei hier nur berichtet, daß der Anfangsteil des Dünndarmes — auch nach Hochklappen des Col. transvers nicht sichtbar — vom Gekröse des Jejunum und unteren Ileumendes bedeckt wurde, und das Jejunum in der Nähe der Einmündungsstelle ins Coecum wie aus einem Tunnel hervorkam.

Im übrigen werden einige wichtige Anomalien der Gesamtlage des Dünndarms im 2. Teil abgehandelt werden.

Nur von einem Teil des Dünndarms, der etwas häufiger Gegenstand eingehenderer Untersuchungen gewesen ist, sollen noch einige Lageabweichungen erwähnt werden. Sie betreffen das Ende des Ileum und dessen Einmündungsstelle in das Coecum. Die Lageanomalie besteht in der Mehrzahl der Fälle darin, daß das untere Ileumende nicht wie normal in der rechten Fossa iliaca in das Coecum einmündet, sondern daß durch einen Hochstand des Coecum bedingt das Ileum aus der Fossa iliaca fast senkrecht, oft retroperitoneal an der hinteren Bauchwand fixiert aufwärts steigt und dann erst in das hochgelegene Coecum einmündet. Seltener schon wurde es beobachtet, daß die Einmündungsstelle des Ileum bei bedeutender Länge des Colon in das kleine Becken herabrückte (Tarenetzky). Wir sehen jedenfalls, daß die Lage der Einmündungsstelle des unteren Ileumendes ganz von der Lage des Coecum und der Länge des Colon asc. abhängt und Lageanomalien des Coecum solche der Einmündungsstelle des unteren Ileumendes zur Folge haben. Während demgemäß andere Autoren wie Engel, Tarenetzky, Luschka, Cursch-

mann nur Lageabweichungen des Coecum beschreiben, ohne auf das Ileumende besonders einzugehen, betont Schiefferdecker, der sich besonders eingehend mit der Lage der Einmündungsstelle des Dünndarms in den Dickdarm beschäftigt hat, daß er damit nicht das Coecum meint, weil es sich in seinen Fällen auch um eine besondere Lage des Dünndarms handelt. Im ersten Fall in der das Coecum in Höhe des Darmbeinkammes lag, stieg das Ileum an dem M. iliac. int. und M. quadrat, lumpor. angeheftet steil zur Einmündungsstelle empor, die in Höhe des unteren Endes des dritten Lendenwirbels lag. Im zweiten Fall stieg der Dünndarm an der Hinterwand der Bauchhöhle fixiert bis zur Vorderfläche der rechten Niere steil aufwärts, wo er in das hiergelegene Coecum einmündete. Drei ganz ähnliche Fälle, in denen das Ileum an der hinteren Bauchwand fixiert steil leberwärts zog, beschreibt Mintz, einen weiteren Bolk, der das Ileum zu dem seitlich von der rechten Niere unter der Leber liegenden Coecum aufwärts ziehen sah. Ein senkrecht hochsteigendes Ileum zu dem als Transversum bezeichneten Coecum beschreibt auch Reinbach. Fast identische Fälle hat auch Tröll beobachtet. Im Fall, den Rapp erwähnt, mündete das Ileum nach gleichem Verlauf an der Hinter-Wand des Coecums ein, und in einem von Gerlach beobachteten Falle zog das Ileum von oben her ins Coecum. Außer einem mit den eben erwähnten Fällen identischen, hat Oehlschlägel eine Lageanomalie beobachtet, bei der das Ileum retroperitoneal aufsteigend eine Flexura hepatica bildete und mit einem Mesoileum transversum in das ganz im Zuge des Colon transversum gelegene Coecum überging.

Auch ist es natürlich möglich, daß am normal gelegenen Coecum das Ileum statt von rechts her von hinten oder seltener gar von links her in das Coecum einmündet. Über die diesbezüglichen Verhältnisse am sinistroponierten Dickdarm und transponierten Darmkanal wird weiter unten zu sprechen sein. Eine besondere Form des Verlaufs des unteren Ileumendes beobachtete noch Schiefferdecker bei der Sektion einer männlichen Leiche. Der Dünndarm stieg hier fest an den M. iliac. int. geheftet bis zur Höhe der crista iliac. hinauf, bog dann sich von der Bauchwand entfernend steil um, um dicht neben dem aufsteigenden Teil zurücklaufend, etwa in der Mitte der Fossa il. von hinten her in das Coecum einzumünden.

Processus vermiformis.

Die Lagevarietäten des Proc. vermif. sind so zahlreich, daß Herry über seine Lage sagte: „Das einzig sichere in der Lage ist ihre Unsicherheit.“ Diese große Mannigfaltigkeit der Verlaufsrichtung des Wurmfortsatzes erklärt sich ohne weiteres aus seiner großen Beweglichkeit am Mesenteriolum, und aus der Tatsache, daß er der Anhang des Coecum also eines Darmteiles ist, der selbst mehr oder weniger beweglich ist, ganz abgesehen davon, daß das Coecum selbst und damit natürlich auch der Wurmfortsatz anormal gelagert sein kann. Doch wollen wir diese letzte Möglichkeit zunächst außeracht lassen und nur die Lagevarietäten der Appendix am normal gelagerten Coecum betrachten. Bei der Häufigkeit, mit der gerade die Appendix beim Menschen von entzündlichen Attacken heimgesucht wird, ist es hier besonders wichtig darauf zu achten, eine entzündliche Genese auszuschließen und nur die wirklich angeborenen Lageanomalien zu verwerten. Die ausführlichste auf Untersuchungen an 2092 Fällen beruhende Arbeit über die Lage des Wurmfortsatzes hat Liertz geliefert. Er hat nach einer Anregung von Waldeyer die Lage der Appendix eingeteilt in drei normale (topische) Hauptlagen und eine Reihe von Lagevarietäten oder Nebenlagen (ektopische Lagen). Ich werde mich, vor allem betreffs der prozentualen Häufigkeit, im Wesentlichen auf die Angaben von Liertz beziehen. Im Allgemeinen unterscheidet man 4 Lagen

1. die ileocoecale
   a) nach oben gerichtet,
   b) ins Becken hängend;
2. die laterocoecale;
3. die retrocoecale;
4. die präcoecale.

Nach Liertz liegen noch im Bereiche des normalen die 3 als Haupt- oder topische Lagen bezeichneten:

1. die Positio pelvina (am häufigsten ins kleine Becken hineinhängend).
2. die Positio ileocoecalis (Appendix medial vom Coecum).
3. die Positio laterocoecalis (App. lateral vom Coecum).

Bei der Positio iliocoecalis überragt die Appendix bei großer Länge das Ileum und berührt wohl gar mit seiner Spitze den vorderen unteren Leberrand und die Gallenblase und zeigt so Lagebeziehungen, die nicht mehr im Bereich des Normalen liegen. Ebenso kann die Appendix,

wenn auch seltener, bei genügender Länge in der Positio laterocoecalis, bei der sie sich medial entspringend vorn oder unten bogenförmig um das Coecum herumlegt, den vorderen Rand des rechten Leberlappens oder die Spitze der rechten Niere oder die Gallenblase berühren und dadurch anormale Lagebeziehungen darbieten.

Von Varietäten fand Liertz als häufigste (in 21% der Fälle):

1. die **positio retrocoecalis** (teilweise retrocolical). Bei abnormer Länge kann natürlich auch hier wieder der Proc. verm. in Beziehung zum unteren Leberrand und Gallenblase, zur rechten Niere, evtl. auch zur pars. desc. duod. treten, was der Verfasser durch Beschreibung eines Befundes an der Leiche eines Neugeborenen illustriert, bei dem der Proc. verm. unverändert war, die Lageanomalie also ohne entzündliche Momente zustande gekommen war.

Ganz bedeutend seltener (in 4% der Fälle) beobachtete er die

2. die **positio praecpecalis,** bei der der Proc. nach vorn oben umbiegend der Taenia libera folgt und bei genügender Länge ebenfalls bis zur Leber und Gallenblase gelangen kann. Als
3. **positio subcoecalis** bezeichnet er die Varietät, bei der die Appendix gradlinig nach vorn und unten ziehend meist trichterförmig aus dem Coecum hervorgeht.

Außer der Möglichkeit, daß der Proc. verm. in das Coecum invaginiert liegt, was Liertz besonders bei Kindern beobachtete und auch sonst mehrfach beschrieben worden ist (Mc. Intosh) sei hier noch der Vollständigkeit halber seiner relativ häufigen Lage in Hernien gedacht. Liertz fand daß die Appendix in 13% seiner Fälle teils allein, teils mit anderen Teilen der Bauchhöhle den Inhalt einer rechtsseitigen Leisten- und Schenkelhernie bildete.

Die übrigen seltneren Lageanomalien des Proc. verm. sind fast alle durch Verlagerungen des Coecums bedingt, die wir meist als Entwicklungshemmungen ausführlicher im folgenden Kapitel kennen lernen werden. So kann man bei sog. „Hochstand des Coecums" den Wurmfortsatz längs des unteren Leberrandes, über oder unter der Gallenblase und vor der rechten Niere herabhängend antreffen; und infolge Stillstandes in der Wanderung des Coecums kann die Appendix in der Gegend der Milz, der Flex. duod.-jejun., am Pylorus des Magens und längs der Pars. desc. des Duodenum gelagert sein. Tröll führt in seiner Arbeit:

„Zur Kenntnis anomaler Appendixlagen" 2 von ihm beobachtete Fälle an, die die oben angegebene Lage des Wurmfortsatzes unter der Leber gut illustrieren.

Weiterhin können wir natürlich entsprechend der Verlagerung des Coecums bei sog. Sinistro-, Dextro-, Retroposition des Dickdarms und bei Sit. invers. den Wurmfortsatz in der Mitte und auch in der linken Seite der Bauchhöhle an fast jeder Stelle liegend finden (hinter dem Nabel, in der linken Fossa iliac., auf der Flex. sigmoid.).

Es sei auch der seltenen Fälle gedacht (nach Liertz 2mal unter 300 Fällen), bei denen die Appendix vollständig retroperitoneal gelegen war, dadurch, daß sie bei der Verklebung der beiden Peritonealflächen des Col. asc. zwischen diese geriet. Diese Fälle sind aber streng von denen zu scheiden, in denen die Appendix scheinbar retroperitoneal, in der Tat aber nur hinter postperitonitischen Verklebungen liegt.

Als Kuriosum mag schließlich noch die von Köhler beobachtete, sehr seltene Lageanomalie des Proc. vermif. Platz finden, bei der dieser und sein kurzes Mesenteriolum nicht vom Coecum, sondern vom Ileum, 2 cm vor dessen Mündung in das Coecum abging, ein Fall, der allerdings entwicklungsgeschichtlich außerordentlich zweifelhaft erscheint.

Auch vollständiges Fehlen der Appendix ist beobachtet worden (Hansen u. a.).

Coecum.

Da das Coecum einen vollständigen Peritonealüberzug besitzt und sein Gekröse mitunter verhältnismäßig lang ist, kann es sich von seiner normalen Lagerungsstätte oft recht weit entfernen. Schon Treves fand in etwa 10 % der untersuchten Fälle das Coecum so weit beweglich, daß es bis zur unteren Leberfläche, sowie bis zur linken Beckenwand gebracht werden konnte, jedenfalls aber sich bisweilen in der Mitte der Bauchhöhle oft von Dünndarmschlingen verdeckt fand (sog. „Coecum mobile"). Auch Lissitzin, der kürzlich Untersuchungen über die hauptsächlichsten Varianten der Form und Lage des Coecum machte und seiner Ansicht nach entsprechend der äußeren Form des Leibes am häufigsten eine frontale, weniger oft eine quere und am seltensten eine vertikale Lage des Coecum (bezw. der Radix coeci) vorfand, sah in 6 von 87 untersuchten Fällen ein Coecum mobile. Auch als teilweiser Inhalt einer linksseitigen Schenkelhernie wurde es dabei angetroffen.

Besteht nun gar — nach dem übereinstimmenden Urteil der Anatomen in etwa 25—30 % der Fälle — ein sog. Mesenterium ileocoli-commune, d. h. ist es nicht zur sekundären Fixation des Coecum und Colon asc. an der hinteren Bauchwand gekommen, sondern besitzen diese Darmabschnitte ein freies Mesenterium, das in das Mesenterium der letzten Ileumschlinge direkt übergeht, so ist die Verlagerungsmöglichkeit des Coecums naturgemäß unbegrenzt. Nach Curschmann findet man in diesen Fällen, die meistens mit bedeutenden Lageveränderungen des übrigen Colons und des Dünndarms verbunden sind, das Coecum meist „frei flottierend in der Nabelgegend oder links von derselben."

Von Neudörfer, Ingebrigthen, Curschmann, Corning und Sauerbeck veröffentlichte Fälle zeigen derartige Verlagerungen.

Am häufigsten sind geringe Variationen in der Höhenlage des Coecums, je nachdem ob das Col. asc. kurz oder lang angelegt ist. So berichtet Schiefferdecker, daß Tarenetzky in 5 Fällen ein längeres Coecum, das teilweise ins kleine Becken herabhing beobachtete, und in 2 Fällen ein so langes Col. asc., daß das ganze Coecum mit Proc. verm. im kleinen Becken dem Beckenboden auflag. Ist das Colon asc. kürzer, so reicht das Coecum nur bis an die Crista iliaca heran, wie es Schiefferdecker, Corning u. a. sahen. Dieser noch nicht ganz vollständig erfolgte Descensus des Coecum ist übrigens relativ häufig bei Kindern zu beobachten.

Eine seltenere, auf einer Entwicklungshemmung, d. h. auf dem Ausbleiben des Descensus des Coecums beruhende Lageanomalie, die in der Literatur relativ häufig beschrieben wurde, ist diejenige, bei der das Coecum mehr oder weniger dicht am Leberrand oder direkt unter der Leber liegen geblieben ist. In diesen Fällen fehlt ein Col. asc. meist ganz, oder ist congenital verkürzt. Schiefferdecker und Schmidt haben solche Fälle beschrieben, bei denen das Coecum unterhalb des unteren Nierenendes endigte bzw. dem rechten unteren Nierenpol teilweise auflag. Einige Fälle, bei denen das Coecum dicht unter der Leber lag (Mintz, Rapp, Bolk, Reinbach, Tröll) haben wir teilweise schon bei der Besprechung der Einmündungsstelle des Ileums in das Coecum kennengelernt.

Curschmann, der in seiner ausführlichen Arbeit ebenfalls mehrere ganz ähnliche Beobachtungen erwähnt, macht dabei noch auf einen anderen mehrfach bei diesem

„Coecum-Hochstand" erhobenen Befund aufmerksam. Er fand nämlich häufig das Coecum dabei vollständig nach oben umgeklappt, und glaubte, dies sei möglicherweise für die Fälle mit Fehlen des Col. asc. typisch und hänge mit der Entstehung der Anomalie zusammen. So war in einem Falle das von der Leber verdeckte Coecum auf den Anfangsteil des Querkolons umgeklappt, wobei ein Colon asc. vollständig fehlte. In zwei anderen hier angeführten Fällen wurde das kurze Col. asc. von dem nach oben umgeklappten, hinter der Leber gelegenen Coecum vollständig überlagert. Doch machte er auch eine Beobachtung, daß diese Umknickung des Coecum nach oben bei normal descendierten Coecum und ausgebildeten Colon asc. vorhanden war; einen gleichen Fall bringt auch Corning in seinem Lehrbuch. Eine ähnliche Beobachtung Lémaires erwähnt Quervain, wonach das Coecum sich hinter dem in das kleine Becken gezogenen Col. asc. wieder umschlug, sodaß seine Basis nach oben sah.

Daß das Coecum auch im linken Hypochondrium neben der Milz gelagert sein kann, zeigt ein bei Walcker zitierter Fall von Lenander, sowie ein neuerlich von Quivy röntgenologisch diagnostizierter. Hier verlief das Col. asc. am Col. transvers. entlang und endigte mit dem Coecum an der Flexura lienalis. Auch werden wir diese allerdings seltene Lageanomalie in den Fällen von Sit. invers. finden, bei denen außerdem noch eine Entwickelungshemmung in Gestalt eines ausgebliebenen Descensus coeci vorliegt. Endlich finden wir auch bei manchen Fällen von sog. Sinistroposition des Dickdarms das Coecum hoch oben in der linken Bauchseite gelagert. Sauerbeck beschreibt einen solchen Fall, wo das Coecum links hoch oben zwischen Milz und Magen, teilweise vor der großen Kurvatur lag; einen ähnlichen, bei dem das Coecum hoch oben, links von der Gegend der Duod.-Schlinge lag, verdanken wir Tandler und ähnliche Beobachtungen machten auch Gerlach und Klaatsch.

Die Verlagerung des Coecum in die Mitte des Leibes finden wir außer dem oben erwähnten Bestehen eines Mesenterium commune auch relativ häufig bei der sog. Sinistroposition des Dickdarms, wie es Sawin, Riechelmann, Curschmann u. a. berichten.

Gruber sah einmal (Fall 3, 1864) bei Dextroposition des Dickdarms das Coecum in der Nabelgegend, Toldt und Marchand bei partieller Transposition in der Mitte des Leibes hinter dem Nabel liegen.

Bei sonst vollständig normal entwickeltem Darmkanal fand Gysi einmal außer einer Variation in der Lage der Flexura sigmoidea das Coecum derart gelegen, daß es von der Fossa iliaca dextra über die Mittellinie hinaus fast bis an die Linea terminalis sin. reichte, dabei einen leichten nach oben offenen Bogen beschreibend. Seine direkte Fortsetzung bildete die in derselben Richtung noch weiter nach links hinüber ziehende Appendix. Daß das Coecum bei Situs transvers. und Sinistroposition des Dickdarms natürlich auch in der linken Fossa il. liegen kann, sei hier noch der Vollständigkeit halber erwähnt.

Colon ascendens.

Das Col. asc. ist zusammen mit dem Col. desc. derjenige Darmabschnitt, der am wenigsten Verlagerungen aufweist. Bei der engen Zusammengehörigkeit des Col. asc. und Coecum sind natürlich Verlagerungen des einen Darmabschnittes fast stets mit denen des anderen verknüpft. Am häufigsten werden am Col. asc. wiederum meist als Folge mehr oder weniger unvollständigen Coecumabstieges, Verschiedenheiten der Länge beobachtet, die bis zum vollständigen Fehlen des Col. asc. gehen können, wenn der Descendus des Coecums vollständig ausgeblieben ist. Doch kann es auch schon bei schräger Lage des Col. transv. zu einer Verkürzung oder zu tiefer Lage des Col. asc. im kleinen Becken kommen. Fehlt die Flexura hepatica, so steigt das Col. asc., wie Curschmann es sah, von der rechten Fossa il. fast quer durch die Bauchhöhle direkt zur Flexura lienalis empor. Einen von Lemaire beobachteten schon zitierten Fall, erwähnt Quervain, wo das Coecum das Col. asc. in das kleine Becken gezogen hatte, hinter dem sich das Coecum wieder nach oben umschlug. Aehnliches berichtet Reid; hier lag der untere Teil des Col. asc. neben dem umgeknickten Coecum vollständig innerhalb des kleinen Beckens.

Seltener schon sind die Fälle, in denen das Col. asc. anstatt nach oben zu ziehen einen horizontalen Verlauf quer durch die Bauchhöhle nimmt. Wir finden diese, sowie noch einige andere seltener Lageanomalien des Col. asc. wieder besonders häufig dann, wenn der gesamte Darmkanal anormal gelagert ist, vor allem bei der sog. Sinistroposition und Dextroposition des Dickdarms, die eben häufig mit Hemmungsbildungen und Lageanomalien einzelner Darmabschnitte vergesellschaftet sind. In einem von Sauerbeck beschriebenen Falle von Sinistroposition des Dickdarms bildete das mit dem Coecum in der Mitte der Bauchhöhle be-

ginnende Col. asc. erst eine horizontale mit dem Scheitel nach links gerichtete Schlinge, ehe es dann weiter in der Mittellinie senkrecht aufwärts stieg. Gruber konnte 1862 bei einer Sektion an einem Fall von Retropos. des Dickd. folgenden anormalen Verlauf des Col. asc. beobachten: Von dem normal gelegenen Coecum aus verlief das Col. asc. horinzontal über die Harnblase quer durch das kleine Becken bis in die linke Fossa il., wo es dann vor der Flexura sigm. wieder scharf nach rechts umbog und über dem ersten Abschnitt quer nach rechts in die Gegend des Coecum zurückzog. Es bildete hier also, eine große horizontale Schlinge, deren Scheitel in der linken Fossa il. lag. Auch in dem sog. Fall Marchand (c. bei Toldt) bildete das Col. asc. von dem median gelegenen Coecum ausgehend eine nach rechts gerichtete horizontale Schlinge. Einen mehr schrägen Verlauf des Col. asc. von der linken Iliacalgegend nach dem rechten Hypochondrium konnte Gruber an der Leiche eines zwölfjährigen Knaben beobachten. Auch Sawin berichtet von einem ganz ähnlichen Verlauf des Col. asc. bei einem Fall, der, wie wir noch später sehen werden, auch sonst noch erhebliche Anomalien anderer Colonabschnitte darbot.

Daß auch die Bildung von mehreren Schlingen am Col. asc. vorkommt zeigt ein (in der Braun'schen Arbeit) von Fleiner erwähnter Fall.

Bisweilen wird das Col. asc. direkt zu einem Col. desc., wofür von Virchow (1861), Gruber, Tandler, Gerlach und Klaatsch mitgeteilte Fälle Beispiele abgeben; sie werden wegen ihrer im Vordergrunde stehenden anderen Anomalien genauer im Abschnitt 2 dieser Arbeit beschrieben werden.

Links-Lage des Col. asc. finden wir wieder in allen Fällen von Hemmung der embryonalen Darmdrehung und Situs inv. wie dies auch für das Coecum galt.

Einen eigenartigen Verlauf des Col. asc. wird in der Arbeit von Boenninghaus-Budberg und Koch in dem Fall der 35 jähr. Caroline Michelsen beschrieben. Durch die Verlagerung des Coecums in die linke Oberbauchgegend verläuft das Col. asc. von hier oben nach rechts und etwas nach unten, und ist in der Höhe der Flex. col. hepat. nach rechts torquiert. Sehr ähnlich, nur mehr parallel dem Col. transv., verlief das Col. asc. von dem an der Flex. lien. gelegenen Coecum aus in dem erwähnten Fall von Quivy.

Recht eigenwillig ist auch der Verlauf des Col. asc. in einem (bei Quervain erwähnten) von Cohan beobach-

teten Falle. Hier lag das Coecum in Höhe des Darmbeinkammes; von da ging das Col. asc. direkt nach unten, indem es die ganze Fossa il. bis zur Höhe des Psoasmuskels durchlief, um sich dann plötzlich wieder in spitzem Winkel umzubiegen und senkrecht aufzusteigen.

Colon transversum und Flexuren.

Da die Lage des Col. transv. in der Bauchhöhle außer durch seine eigene und die Länge seines Mesenteriums durch die Lage der beiden Colon-Flexuren bestimmt wird, wollen wir deren Lagevarietäten zusammen mit denen des Col. transv. besprechen. Vor allem muß dabei betont werden, daß die in den Lehrbüchern stets als „normal" beschriebene Querlage im Epigastrium garnicht so oft angetroffen wird, als man danach annehmen möchte, ja, daß eine ganze Reihe vor allem auch französischer Autoren wie Fromont, Buy, Mauclaire und Mouchet, ferner auch Wandel, Braun, Thorsch, Kuprijanoff u. a. den queren horizontalen Verlauf relativ selten beobachteten. So fand ihn Fromont (wie Braun in seiner Arbeit registriert) unter 40 daraufhin untersuchten Leichen nur zweimal, Mauclaire und Mouchet ebenfalls nur zweimal bei 100 untersuchten Leichen, Buy allerdings schon in immerhin 23% der Fälle, während in 77% seiner Fälle das Col. transv. nach oben oder nach unter verschoben war. Braun selbst gibt keine Zahlen an, sondern sagt nur, daß die Lage des Col. transv. quer durch die Bauchhöhle im Epigastrium überhaupt nur selten gefunden wird. Nach den neueren Beobachtungen Kuprijanoffs (auf die wir uns hier hauptsächlich stützen werden) lag das Quercolon etwa in 43,6% der Fälle quer horizontal.

Im Übrigen stellten schon die früheren Untersucher eine Reihe bekannter typischer Varietäten auf, wie den U- und V-förmigen Verlauf, besonders hohe oder besonders niedrige Lage; letztere fanden bereits Mauclaire und Meuchet bei Frauen zweimal häufiger als bei Männern, eine Tatsache, die auch durch die neueren Untersuchungen Kuprijanoffs bestätigt wird.

Kuprijanoff, unterscheidet 4 typische Varianten der Lage des Col. transversum:

1. Das Col. transv. verläuft „hufeisenförmig" nach oben gewölbt (Hochlage des Col. tr.), wobei die Flexuren oft nur schwach ausgeprägt sind oder auch ganz fehlen. (11,3%) (am häufigsten bei Kindern.)
2. Das Col. transv. liegt horizontal; die Flexuren sind scharf ausgeprägt und bilden zwei fast gleiche Winkel.

(Rechter Winkel fast stets etwas größer als linker.) (43,6%).

3. Das Col. transv. hängt als Schlinge „girlandenartig" frei herab, wobei es bis an die Symphyse (Blase, kl. Becken) reichen kann. Dabei zeichnet es sich durch U- oder V-Form aus und außer den beiden hier einen sehr spitzen Winkel bildenden Flexurae col. sin. und dextr., bildet es selbst noch eine dritte Flexur, die Kuprijanoff „Flexura col. transversa" nennt. (26,8%). (Häufig bei Frauen.)
4. Das Colon transv. verläuft ziemlich steil schräg von rechts unten nach links oben, die rechte Flexur bildet tief liegend einen stumpfen, die linke einen spitzen Winkel (15,5%).

Thorsch ordnet in sein auf Grund von 65 Beobachtungen aufgestelltes System über die Lage des Quercolons noch außer der schräg aufsteigenden einen schräg absteigenden Verlauf ein, und beobachtete fernerhin einen Typ, bei dem das Quercolon von der Flexura hepat. ein Stück nach abwärts, dann horizontal in gerader Linie nach der linken Bauchseite und wieder aufwärts zur Flexura lien. zog, also einen nach oben offenen Bogen bildete, der an beiden Seiten zwei Knicke zeigte. Auch Brosch erwähnt diese „bügelartige" Form.

Eine wie oben beschriebene kurze, U-förmig nach unten geklappte Schlinge bildet das Col. transv. auch zuweilen bei Fehlen von einer oder beiden Flexuren, wie es Curschmann bei außerdem abnormer Kürze des gesamten Colons am verkleinerten Col. transv. sah.

Seltener als eine nach unten hängende Schlinge ist schon die Bildung einer Schlinge, die vor der Leber nach oben steigt und deren Vorderfläche überlagert. Auch hierfür verdanken wir Curschmann zwei typische Beispiele. So beobachtete er an der Stelle des Quercolon eine „mächtige gerade nach oben steigende Colonschlinge, die vor die Leber gelagert, diese bis hoch hinauf in die Zwerchfellkuppel vollkommen verdeckte"; und anläßlich einer anderen Sektion konnte er den Fall sehen, daß eine große Schlinge, die sich aus Col. asc., Flex. hepat. und Col. transv. zusammensetzte vor der Leber emporgestiegen war und die Vorderfläche ihres rechten Lappens überragte.

Nicht so selten ist außer der typischen U- oder V-Form der Quercolonschlinge, eine Schlingenbildung mehr nach der Seite zu in der Gegend der Flexurpartien, was Curschmann links häufiger sah als rechts; auch Gruber (1862)

und Reid beobachteten derartige Fälle. Ein ähnliches Verhalten des Col. transv. teilen ferner Hauschildt und Neudörfer mit; bei letzterem war diese Schlinge fest an der hinteren Bauchwand fixiert.

Weniger häufig sind schon die Beobachtungen, daß das Col. transv. eine Doppelschlinge bildete (Curschmann). Thorsch hat sogar gesehen, daß das Col. transv. aus einem Knäuel von Schlingen bestand.

Daß das Col. transv., wenn man seinen Verlauf in sagittaler Richtung betrachtet, manchmal näher an der Vorderwand des Bauches als das Col. asc. und desc. stehen kann, also eine ventralwärts konvexe Krümmung beschreibt, hat Kuprijanoff besonders betont.

Von vereinzelten Lageanomalien, die nach Kuprijanoff als „ausnahmsweise seltene Lagen" in 3,8% vorkommen, wollen wir hier nur die von Hörder, Ingebrigthen und Seiffert mitgeteilten Fälle erörtern. Im Fall Ingebrigthen, bei dem es sich in der Hauptsache um eine unterbliebene Drehung des Colons, also Linkslage desselben handelte, bestand die Anomalie darin, daß das Transversum retroperitoneal hinter der Curvatura maior des Magens lag; [diese retroperitoneale Lage fast des gesamten Colons in diesem Fall haben wir bereits als Anomalie bei der Besprechung des Col. asc. erwähnt, und werden sie auch als solche beim Col. desc. und bei der Flex. sign. nicht zu vergessen haben.]

Etwas Ähnliches konnte auch Seiffert an der Leiche eines 50jähr. Mannes außer einer anderen noch weiter unten zu besprechende Lageanomalie beobachten. „Nach einer starken Abknickung gleich hinter der Flex. col. dextr. führte der wiederaufsteigende Schenkel scheinbar in die Bursa omentalis hinein, er verschwand wenigstens hinter einer vollständig netzartig aussehenden Bauchfellplatte, die den mittleren Teil der hinteren Netzbeutelwand mit dem Mesenterium des Dünndarmes verband. Das Col. transv. hatte sich in diesem Bereich um seine Längsachse um 90° gedreht. Also das Colon transv. lag in einer von ihm selbst erzeugten Einbuchtung der Bursa omentalis, die nach unten durch die besprochene Verwachsungsmembran abgeschlossen war. Nach Passierung des ungefähr 15 cm langen Bauchfellkanals zog das nunmehr freie Colon parallel der Kurvatur zur Zwerchfellkuppel, um hier ins Col. desc. umzubiegen."

Noch seltsamer aber ist wohl ein Verlauf des Transversum, wie ihn Hörder sah und veröffentlichte. Das

Col. transv. lag gradlinig in zwei Etagen angeordnet in einer oberen mehr rechts gelegenen und einer unteren mehr links gelegenen, wobei sich die Etagen in der Mitte übereinander schoben. Dies rührte daher, daß an der Stelle, an der der linke Abschnitt in spitzem Winkel in den rechten überging, eine schmale feste Peritonialfalte ums Colon herum nach der hinteren Bauchwand zog, wo sie sich fest anheftete. Ohne auf die nähere Ursache dieser Anomalie einzugehen, muß doch gesagt werden, daß die starke Ausdehnung des linken Colonteiles vermuten läßt, daß die Fixierung durch die Bindegewebsstränge bereits erfolgte, als das Colon noch im Wachstum begriffen war.

Völliges Fehlen des Col. transv. wurde mehrfach, auffallend häufig besonders bei Fällen von Sinistro- und Retroposition des Dickdarmes beobachtet.

Wir hatten bereits gesehen, daß die Lage des Col. transv. in hohem Maße durch die beiden Flexuren des Colons bestimmt wird, und daß je nach Verlauf und Lage des Col. transv. die beiden Flexuren mehr oder weniger ausgeprägt waren, spitzere oder mehr stumpfe Winkel bildeten und diese oder jene Lageverschiedenheit zeigten.

Besonders die Flex. hepat., über deren Lagevarietäten verhältnismäßig wenig Untersuchungen vorliegen, ist recht verschieden stark ausgebildet und variabel, und kann zuweilen ganz fehlen, wie wir es wieder besonders bei Fällen von sonstiger anormaler Anordnung des Gesamtdarmes, dann natürlich auch bei Fehlen des Colon transversum oder ascendens, ferner mitunter bei der als erste typische Lagevariante von Kuprijanoff beschriebenen „Hufeisenform" des Col. transv. sehen. Meist kommt es in diesem letzteren Fall auch nicht zur Ausbildung einer Flex. lien. Nur schwach ausgeprägt fand Wandel die Flexura hepatica in etwa 50% seiner Fälle; doch bildet ja die Flex. hepat. ganz im Gegensatz zur Flex. lien. schon physiologischerweise fast stets einen stumpfen, jedenfalls einen größeren Winkel, und steht ebenso immer tiefer als die Flex. lien.

Genauere neue Untersuchungen über ihre Lage hat wiederum Kuprijanoff angestellt; er fand sie

in 44,4% d. F. in Höhe der 10. Rippe, dagegen
in 23% d. F. in Höhe der 11. Rippe
in 14,8% d. F. in Höhe der 8. Rippe und
in 6,8% d. F. in Höhe der 9. Rippe.

Besonders tief, in Höhe der 12. Rippe oder gerade über dem Darmbeinkamm traf er sie in 6,2%, besonders hoch,

in Höhe der 7. Rippe gar nur in 2,1% der Fälle an. Während die Flexur bei sonst normaler Höhenlage meist vor dem unteren Nierenpol gelegen ist, kommt es garnicht so selten vor, daß die Flexur der Niere ausweichend um den unteren Nierenpol herumzieht, wie Corning es in seinem Lehrbuch erwähnt. Einen Fall von abnorm tiefer und abnorm dersaler Lage der Flexur col. hepat., bei der diese direkt der hinteren Bauchwand anliegend in dem Gebiet zwischen hinterem Leberrand und oberen Nierenpol gelagert war, beschreibt Rainer.

Weit beständiger ist die Lage der Flex. lien., die auch häufiger untersucht wurde. Nach Jonnescus Behauptung entspricht die Höhe ihrer Lage etwa der 7. bis 8. Rippe, während Kuprijanoff sie am häufigsten auf der 6. bis 7. Rippe, auf der Axillarlinie liegend fand. Abnorm hoch, auf der 5. Rippe beobachtete genannter Autor die Flexur in 1,9%, abnorm tief auf der 11. Rippe in 3,8%. Auch Fromont und Mauclaire und Mouchet haben Tabellen der prozentualen Lagehäufigkeit der Flexuren aufgestellt, deren Zahlen nur wenig von den obigen abweichen. Die tiefe Lage der Flexura lien. wird nach Buy besonders bei der V-, U- oder S-Form des Col. transv. gefunden. In all diesen Fällen von Tiefstand des Col. transv. bildet die kräftig fixierte Flexur einen besonders spitzen Winkel. In seinen Fällen 1 und 2 beschreibt Toldt neben anderen Lageanomalien des Darmes auch das Vorliegen eines abnorm kurzen Col. desc. und einer demgemäß tief gelegenen Flex. lien., ohne jedoch genauere Angaben zu machen. Bei abnorm hoher Lage legen sich die beiden Schenkel der Flexur wie die Läufe einer Doppelflinte aneinander („Doppelflintenlagerung" nach Payr, Braun).

Recht verschieden stark ausgeprägt sind auch, worauf wieder Kuprijanoff besonders aufmerksam macht, die sagittal gerichteten Duplikaturbildungen bei dem Übergang des Colon asc. in das Col. transvers. und des letzteren in das Col. desc.; sie stehen meist mit Hochstand der Flexuren in Verbindung. Sehr selten fehlt die Flex. lien. ganz, evtl. dann, wenn das Col. transv. hufeisenförmig nach oben gebogen ist.

Colon descendens.

Wir haben bereits weiter oben hervorgehoben, daß das Col. asc. und desc. eine relativ konstante Lage in der Bauchhöhle einnehmen, von allen Darmabschnitten am wenigsten Varianten zeigen. Dies ist bei der ihnen beiden gemeinsamen, verhältnismäßig straffen Fixation an der

Hinterwand der Bauchhöhle ohne weiteres einleuchtend. Weit mehr noch als vom Col. asc. gilt dies vom Col. desc., dessen einzige häufiger beobachtete Lageabweichung zudem noch fast stets mit einer typischen, noch weiter unten zu besprechenden Lageanomalie der Flex. sigmoid. vergesellschaftet, bezw. durch diese bedingt ist, sodaß diese Lageanomalien des absteigenden Colon von den meisten Autoren zusammen mit solchen der Flex. sigmoid. beschrieben werden.

Abgesehen von dem selten beobachteten vollständigen Fehlen des Col. desc. und seiner rechtsseitigen Lage beim sog. Situs transvers. ist vor allem mit kleinen Abweichungen im wesentlichen folgende Lageanomalie des öfteren beobachtet und beschrieben worden.

Von der Flexura lienalis aus verläuft das Col. desc. anstatt senkrecht nach unten abzusteigen mehr oder weniger schräg nach unten und rechts, über das untere Ende der linken Niere, über die Aorta und über die vordere Fläche der Lendenwirbelsäule auf die rechte Bauchseite hinüber, um hier dann in das ebenfalls abnorm gelegene Col. sigmoid. überzugehen. Fälle dieser Art finden wir bei Gruber bei der Beschreibung von Verlagerungen der Flex. sigmoid., die wir im nächsten Kapitel wiedergeben wollen. (V. A. 1865, Fall 1 und 2.) Ebenso gaben anschauliche Beschreibungen von derartigen Lageanomalien des Col. desc. Zander, in dessen Fall das Col. desc. schräg nach rechts unten absteigend die Wirbelsäule in Höhe des 5. Lendenwirbels kreuzte und zu der Stelle zog, wo die rechte Articulatio sacroiliaca an die Linea terminalis anstößt; und Ljubomudroff, bei dem das Col. desc. in seinem schräg nach der rechten Bauchseite gerichteten Verlauf einen abschüssigen nach unten konvexen, nach rechts oben aufsteigenden Bogen bildete.

Ganz ähnliche Lageverhältnisse beschrieb auch Toldt (1889), Seiffert, Hamdy und Sorour; in deren Fall stieg das Col. desc. schräg direkt zum Ileocoecalwinkel hinab, um sich dort an das verlagerte Col. pelvin. der Flex. sigmoid. anzuschließen. Auch Banchi fand das Ende des Col. desc. 2 cm rechts von der Wirbelsäule, und Shober sah das Col. desc. ebenfalls die Wirbelsäule und das Kreuzbein schräg überkreuzen.

Flexura sigmoidea.

Das Col. sigmoid. (Flex. sigmoid., S-romanum) kann wohl als derjenige Darmabschnitt bezeichnet werden, der vor allen anderen die größte Variabilität der Lage und des

Verlaufes aufweist, und dessen Lageanomalien z. T. auch wegen ihres großen praktisch-chirurgischen Interesses am häufigsten und eingehendsten von zahlreichen Autoren untersucht, beschrieben, und klassifiziert worden sind. Sagt doch schon Engel, mit Luschka, Henle, Cruveilhier und Gruber einer der ersten, der sich ausführlicher mit den Lagen der Flex. sigmoid. befaßte, von ihr: „Von der Oberbauchgegend angefangen ist keine Stelle des Unterleibes, wo man sie nicht finden kann," und erkennt bald, daß die in den Lehrbüchern gemeinhin als normal beschriebene Lage „nicht die einzig normale" ist, und daß es noch viele andere nicht weniger normale gibt. Auch Cruveilhier bemerkte, man könne die Flexur in allen Teilen der Bauchhöhle finden, und beschrieb ebenso wie auch die anderen genannten Autoren bereits Fälle, in denen die Flex. sigmoid. zuweilen bis an das Coecum, ja bis zur Leber und zum Magen reichte. (Samson.) Übrigens besteht sogar schon (wie Samson berichtet) aus dem Jahre 1815 eine brauchbare Klassifikation der Abnormitäten der Flex. sigmoid. von Fleischmann, die dieser nach Untersuchungen bei Leichenöffnungen (bei asiatischer Cholera) aufstellte.

Neben Schiefferdecker und Curschmann haben sich um die Gruppierung der Lageanomalien der Flex. sigmoid. nach bestimmten Gesichtspunkten besonders Samson in seiner grundlegenden Arbeit „Einiges über den Darm, insb. über die Flex. sigmoid.", und in neuerer Zeit Gysi (1914) und vor allen auch Ssoson-Jaroschewitz verdient gemacht. Im Interesse der Klarheit und Einheitlichkeit der Darstellung wollen wir uns jedoch, unter kurzer Erwähnung der Resultate von Schiefferdecker, Curschmann, Gysi, Boeninghaus-Budberg und Koch, und einer Reihe verstreuter Fälle der Literatur, in der Hauptsache an die Untersuchungen von Samson und Ssoson-Jaroschewitz anlehnen, die beide im wesentlichen zu gleichen Ergebnissen gelangt sind.

Gehen wir von der allgemein als typisch angesehenen und normal beschriebenen, von Samson in 44% der Fälle gefundenen Lage des Col. sigmoid. aus, bei der es in flacher S-Form von der Fossa iliaca aus etwas aufsteigend, das Promontorium berührend ins kleine Becken herabsteigt, so wäre als geringfügigste Varietät zunächst diejenige anzuführen, wo das S-romanum vom Promontorium ab im kleinen Becken eine Reihe von (meist 3) etagenförmig horizontal übereinander gelagerten Schlingen bildet. Diese Lagerung des Sigmoids, die wie überhaupt die

meisten Lageabnormitäten des Col. sigmoid. eine ziemlich ungewöhnliche Länge des Darmes voraussetzt, lag nach Ssoson-Jaroschewitz's Untersuchungen etwa in 30% der Fälle, also relativ häufig, vor.

Zu unterscheiden davon ist die weit seltener (nach Samson in 2%) vorkommende Lagerung des Col. sigm. nur im kleinen Becken in zahlreichen Windungen angeordnet, wobei Samson betont, daß der Scheitel der Flexur nach oben umgelegt bis zur Vorderfläche der Leber reichen, und das Mesosigmoid fast den ganzen vorderen Bauchraum bedecken würde; verschieden von der erstgenannten Varietät ist auch die in etwa 14% der Fälle von Samson gefundene, bei der das Col. sigm. schlaff ins Becken herabhängt, ohne das Promontorium zu berühren. Ganz verloren ist die S-förmige Schlingenbildung in den sowohl von Quervain, Schiefferdecker, Budberg und Koch als auch von Samson und Ssoson angeführten Fällen, in denen das Sigmoid fast eine gerade Röhre bildend ohne ihre charakteristische Schlingenbildung direkt das Col. desc. mit dem Rectum gradlinig verbindet. Diese primitive Anordnung des Darmes, die etwa dem Entwicklungsstadium des 3. Embryonalmonats entspricht, fand Samson in 2%, Ssoson-J. in etwa 6,9% der Fälle.

Übrigens ist die S-Form dieses Darmteiles, nach der er benannt ist, nach neueren Arbeiten, insbes. der Auffassung Gysis durchaus nicht für ihn typisch, sondern soll zu den selteneren Befunden gerechnet werden, weshalb Gysi für Col. sigmoid. oder Flex. sigmoid. lieber den Namen Col. iliopelvinum angewendet wissen will, da dieser Name allein die typische Lage angebe.

Eine sog. „Hochlage" (Ssoson-J.) des Sigmoids ist dadurch charakterisiert, daß seine Darmschlingen mit Ausnahme des Endstückes außerhalb des kleinen Beckens, dabei aber noch links von der Wirbelsäule angetroffen werden. Das Col. sigm. biegt von seiner Ursprungsstelle am Col. desc. zunächst nach oben um und steigt steil vor oder parallel neben dem Col. desc. hinauf, so daß sein Scheitel nach oben bis zur Crista iliaca, in extremen Fällen, die Gysi schon als Anomalien bezeichnet, bis ins linke Hypochondrium zur Niere, ja sogar bis zum Magen und zur Milz hinauf reicht. Solche Verhältnisse sind mehrfach beschrieben worden, u.a. von Gruber (Scheitel der S-Schlinge im linken Hypochondrium) und Schiefferdecker (Scheitel der S-Schlinge dicht unterhalb des unteren linken Nierenpols). Auch Curschmann spricht von derartigen Lagen: „Bei großer Länge der Schleife reicht

ihr Scheitel bis zum Querkolon, ja bis hoch in die Zwerchfellkuppel hinauf, hierbei den linken Leberlappen oder Magen oft völlig überlagernd". Ja, er fand sogar in 2 besonders ungewöhnlichen Fällen Schlingen, „deren Höhe die Entfernung von der linken Fossa il. bis zur Zwerchfellkuppel so sehr übertraf, daß die Schleife sich noch einmal nach unten umbog." Auch Samson erwähnt in seinem Schema das Aufsteigen der Flex. sigm. links von der Wirbelsäule bis zur Niere oder Milz, ein Verhalten, welches er in etwa 12% der Fälle sah, während Ssoson die Häufigkeit dieser „Hochlage" sogar mit 26,7% angibt. In dem einen von Gysi als „Anomalie" beschriebenen Falle steigt das Col. iliopelvinum der rechten Wand des Col. desc. anliegend, später vor diesem, bis etwas unterhalb der Flex. col. sin. hinauf, biegt hier um nach unten, um parallel zum aufsteigenden Schenkel ins Becken hinabzuziehen. Den anderen Fall, in dem das Col. il.-pelv. parallel dem Col. desc. nur bis in die Höhe der Crista iliaca zieht und von da umbiegend über die Linea terminalis hinab ins kleine Becken taucht, bezeichnet er als häufige Variation (von Merkel sogar noch als typische Lage beschrieben), bei der man allein mit Recht von einer Flex. sigmoid. oder Col. sigmoid. sprechen könne.

Auf einen von all diesen Fällen abweichenden Verlauf des Col. sigm. innerhalb der linken Bauchseite hat Schieferdecker noch aufmerksam gemacht: das Col. sigmoid. liegt lateralwärts von dem Col. desc. In dem ersten betreffenden Fall stieg das Col. desc. etwas schräg medianwärts hinab, bog in Höhe der Articulatio sacroil. sin. in die Flexur um, deren Colonschenkel lateral und vor dem Colon desc. etwas medianwärts nach oben verlief. Hierauf zog das Col. il.-pelv. wieder lateralwärts umbiegend nach dem lateralen Teil der Fossa iliaca sinistra wo es in den Rectumschenkel der Flexur überging. Von hier bog das Col. il.-pelv. nach dem kleinen Becken um, und zog transversal unter seinen Anfangsschlingen zum Promontorium hin; hier war dann der Übergang in das normal gelegene Rectum. Außer von Schiefferdecker, der diesen Verlauf auch nur einmal beobachtete, ist in der Litetur, soweit sie mir zugänglich war, kein ähnlicher Fall beschrieben worden.

Samson betont in seiner Arbeit besonders, daß er in 1/5 der Fälle die Flexur dort sah, wo sie nach der gewöhnlichen Beschreibung nicht ist, d. h. außerhalb der linken Unterbauchgegend. Wir sahen bereits einige Verlaufs-

arten, in denen die Flexur zwar noch linksseitig lag, aber schon bis in die Oberbauchgegend reichte.

Eine große und häufig beschriebene Gruppe von Variationen der Lage der Flexur ist nun dadurch charakterisiert, daß diese nach rechts hinüber bis zur Mitte des Abdomens oder gar völlig in die rechte Bauchhälfte verlagert ist. Meist ist auch in diesen Fällen das Col. sigm. ungewöhnlich lang und dilatiert, was bei Erwachsenen als Persistenz des infantilen Zustandes einer verhältnismäßig starken Ausbildung der Flexur anzusehen ist. Curschmann spricht von einer „oft monströsen Schlingenbildung", die er bei 15 von 233 Leichen Erwachsener sah. Oft handelt es sich nur um eine große, geblähte Sigmoidschlinge, die die gesamte mittlere Bauchhöhle ausfüllt, sodaß nur links von ihr einige nach der Seite verdrängte Dünndarmschlingen zu sehen sind und auch Coecum und Col. asc. auf der anderen Seite nach rechts außen gedrängt erscheinen. Den ausgesprochensten Fall dieser Art sah Waldeyer an der Leiche eines erwachsenen Mannes. Es handelte sich um eine große geblähte, mit 2 parallel verlaufenden, eng aneinander liegenden Schenkeln, symmetrisch angeordnete Schlinge, die fast die ganze Bauchhöhle einnahm; der Scheitel dieser omegaförmigen Schlinge reichte bis an die große Kurvatur des Magens, dem rechten Leberlappen teilweise aufliegend. Das Netz lag hinter der Schlinge, Coecum und Col. asc. waren normal gelagert, nur etwas nach rechts auf die Seite gedrängt; die Dünndarmschlingen waren hinter der „Ansa colica", wie Waldeyer diese Schlingenbildung der Flex. sigm. nennt, und im kleinen Becken angeordnet. (Einige Jahre später berichtete derselbe Autor über einen fast gleichen Fall.)

Ein ähnliches Verhalten zeigte auch ein uns von Gruber mitgeteilter Fall „von ungewöhnlicher Stellung der Flex. sigmoid." Dadurch, daß der Übergang der omegaförmigen Flexur ins Rectum rechts vom Promontorium, der Anfang der Flexur in der Fossa il. sin. zu finden war, ergab sich ein großes, quergestelltes, mit seinem kuppelförmigen, die Dünndarmschlingen von vornher bedeckenden Mesocolon als Septum transversum zwischen Bauch- und Beckenhöhle fungierendes Col. sigm.

Samson, der selbst ähnliche Fälle gesehen hat, zitiert einen von Küttner beobachteten, bei dem eine abnorm lange Flexur noch ausgesprochener als im Falle Gruber dem vom Dickdarm gebildeten Kranze innen im Verlaufe folgte, dadurch, daß sie vollständig parallel mit den 3 Colonabschnitten, Col. asc., transv. und desc. verlief; auch

hier bedeckte das Mesosigmoideum die Dünndarmschlingen von vorn.

Ein ganz ähnlicher Fall soll nach Quervain auch von Zuckerkandl veröffentlicht worden sein.

Eine zunächst medion, weiter oben aber mit dem Scheitel dann nach rechts seitwärts hinüber verlaufende große Ansacolica fand Gysi; auch hier grenzte diese mit ihrem Scheitel an das Mesocolon transversum und mit dem äußeren Umfang des oberen Teiles des absteigenden Schenkels an die Leber. Außerdem erwähnt er einen von Mannu mitgeteilten, mit seinem fast identischen Fall, bei dem der Scheitel, eines in der Mitte der Bauchhöhle aufsteigenden, bedeutend erweiterten Col. pelv. etwas rechts von der Medianlinie am Col. transv. lag.

Über eine ausgeprägte Omegaform des Col. sigmoid., das bis vor den Magen hinauf reichte, nachdem es erstmal ein Stück im Becken hinabgestiegen war, berichtet uns Reid. Häufiger noch als bei Erwachsenen finden wir diese Fälle, sowie auch die von ausgesprochener Rechtslagerung der Flexur, von denen wir jetzt sprechen wollen, bei Neugeborenen und Kindern frühen Alters. Wir werden auf diese Tatsache noch weiter unten zurückzukommen haben.

Die sog. Rechtslage, „Hugier'sche" Lage, wie sie Ssoson nach dem franz. Chirurgen benannte, der für ihr häufiges Vorliegen bei Kindern plädierte, ist außergewöhnlich oft beschrieben worden. Ssoson traf sie bei Erwachsenen in etwa 11,8 %, Samson in 9 % an, während sie bei Kindern noch bei weitem häufiger (bis 50 %) gefunden wurde. Die Rechtslage der Flexur ist (abgesehen von den hier nicht zu besprechenden Fällen, in denen die lange, mit breitem Mesenterium versehene Flexur zufällig, etwa infolge stärkerer Anfüllung nach der rechten Bauchseite hinüber reicht) als eine Hemmungsbildung anzusehen, insofern, als sie der Lage einer bestimmten embryonalen Entwicklungsperiode entspricht; sie erklärt sich also aus der Persistenz eines embryonalen Zustandes. Im Allgemeinen zeigt das Col. sigmoid. in allen diesen Fällen etwa folgenden Verlauf:

Von seinem Beginn an wendet sich dieser Darmteil zumeist normalerweise zunächst nach rechts unten, zieht dann ohne in das kleine Becken hinabzusteigen, unmittelbar transversal nach rechts umbiegend, quer über die Wirbelsäule in verschiedener Höhe und gelangt weiterziehend in die rechte Bauchhälfte. Hier kann nun das Col. sigm. entweder gerade hinüber nach der rechten Fossa il. ziehen und mit dem Coecum in Beziehung treten, oder

höher mit dem Col. asc., mit diesem evtl. ein Stück parallel verlaufend; steigt die Flexura sigm. in der rechten Bauchhälfte nach oben umbiegend noch höher, so kann sie evtl. bis zur Leber reichen und bei besonderer Längenentwicklung sogar noch hier nach links umbiegend ein Stück das Col. transv. begleiten. Manchmal steigt die Flex. sigm. auch von der Gegend des Promontoriums aus ohne die rechte Fossa il. zu berühren schräg nach rechts aufwärts bis an den unteren rechten Leberrand.

Fig. von Samson siehe am Schluß der Arbeit.

Für diese Rechtslage mit den eben genannten Variationen gibt es eine verhältnismäßig reiche Kasuistik.

Da sind zunächst 3 von Gruber 1862 und 1865 mitgeteilte Fälle, die einiges Interesse bieten. Im 1. Falle traf er an der Leiche eines Mannes eine abnorm lange Flexur an, deren Scheitel in der rechten Fossa il. und zwar — infolge einer durch ein Mesenterium commune für Dünndarm und Col. asc. bedingten abnormen Beweglichkeit des letzteren — hinter dem Col. asc. lag. Im anderen Falle, an der Leiche eines 12jährigen Knaben, war die Flexura sigm. frei vor dem Coecum und vor dem Col. asc. in der rechten Fossa il. gelegen, während die linke Fossa il. nur vom Jejun.-ileum eingenommen war. Das Col. desc. zeigte den im vorigen Abschnitt bereits erwähnten abweichenden Verlauf, von der Flexura lien. schräg nach rechts unten bis neben das Coecum. Am rechten Umfang des Beckeneinganges ging die Flexur in das Rectum über. Bei dem 3. hierher gehörenden Fall war es nach Grubers Ansicht infolge des nicht erfolgten Heraufrückens der linken Niere im Embryo zur anormalen Lage der Flexur vor dem unteren Teile der Lendenwirbelsäule und in der Fossa il. dextra gekommen derart, daß die Schenkel der Flexur teilweise vor dem Coecum und dem Col. asc. liegend bis fast an den rechten unteren Nierenpol reichten. In einer von Gruber 1885 gefundenen Verlagerung der Flexur nach rechts, wobei ihr Scheitel unter der Leber quer vor der Flexura hepat. gelegen war, waren allerdings peritonitische Einflüsse nicht ganz auszuschließen.

Schiefferdecker verdanken wir einen anderen Fall, in dem die Flexur in der linken Fossa il. beginnend am Rand des kleinen Beckens am Promontorium vorbei nach der Mitte der rechten Fossa il. zog, wo die Flexur das etwas kurze Coecum berührte. Von hier aus bog dann die Flexur nach median und unten gerichtet in den quer nach der Mitte des kleinen Beckens verlaufenden Rectum-

schenkel der Flexur um. Da jedoch ein freies Mesosigmoideum bestand, läßt Schiefferdecker die Frage offen, ob es sich hier evtl. nur um eine vorübergehende Lageform handelte.

Curschmann fand mehrmals den Scheitel der die Längsachse der Linea alba kreuzenden Sigmoidschlinge in der rechten Fossa il. neben Coecum und Col. asc.

Allein Shober hat aus der Literatur 18 Fälle von rechtsseitiger Lage der Flexur zusammengestellt und selbst einen bei einer Operation angetroffen und beschrieben. Bei im übrigen normalen Darmsitus verlief hier das Col. desc. schräg vor der Wirbelsäule nach der rechten Unterbauchgegend und ging in das vollständig rechts gelagerte Col. sigm. über; dieses setzte sich rechts vom Kreuzbein in das ebenfalls rechts gelagerte Rectum fort.

Ganz ähnlich war die Lage des Col. desc. und sigmoids in dem uns von Banchi übermittelten Falle und auch der wegen der Lageanomalie des Col. desc. bereits oben erwähnte Fall von Hamdy und Sorour weist ähnliche Lageverhältnisse auf: Das Col. pelvin. lag rechterseits an der Stelle, wo man gewöhnlich das Coecum sucht, als breites U-förmiges Rohr. Hier lag also die Flexura sigmoid. vor dem Coecum.

Ssoson-J. (der übrigens einen von Weber 1906 beschriebenen Fall erwähnt, in dem ein torquiertes S-Romanum noch rechts vom Coecum und Col. asc. lag) sah bei einer Operation einer chronischen Appendicitis das S-romanum ebenfalls auf dem Coecum und Col. asc. liegen.

Einen sehr interessanten Fall von Rechtsverlagerung des Col. sigmoid., der mit einem Tiefstand der linken Niere (Beckenniere) combiniert war und sehr an den 3. vorhin erwähnten Fall von Gruber erinnert, beschrieb Sieglbauer. Auch hier handelte es sich wohl um eine durch das Ausbleiben des Heraufrückens der linken Niere bedingte Verlagerung der Flexur nach der rechten Bauchseite. Die Flexura zog als Col. iliacum von dem linken Darmbeinkamm quer herüber nach dem 4. Lendenwirbel, von da fast senkrecht abwärts gegen das Promontorium, weiter nach rechts hinauf als Col. pelvin. bis zum unteren Pol der vergrößerten rechten Niere, wo sie nun vom Coecum und Col. asc. gedeckt und rechts davon eine nach unten in das rechtsgelegene Rectum übergehende Schlinge bildete.

Gysi sah ebenfalls eine große Ansa col. pelvin. in die rechte Darmbeingrube verlagert, und auch Seifert fand unter anderen Lageanomalien das Col. sigm. als etwa

1 m lange frei bewegliche Schlinge in der rechten Beckenschaufel liegen.

Von wichtigeren kasuistischen Mitteilungen neueren Datums möchte ich noch die von Zander, Ljubomudroff und Mintz anführen. Im Falle Zander bildete das Col. sigm. nach schrägem Verlauf des Col. desc. auf der rechten Seite der Wirbelsäule eine in der Fossa il. dextr. hinter dem Coecum und Col. asc. bis zur Crista il. dextra reichende Schlinge mit 2 fast parallel verlaufenden Schenkeln. Der laterale, absteigende Schenkel zog an der rechten Seitenwand des kleinen Beckens liegend nach hinten und medianwärts, wo er in das Rectum überging.

Ähnlich wie im Zander'schen Fall verhält sich die Lage des Sigmoids im Fall Ljubomudroff, nur daß das Sigma mit seinem Scheitel höher hinauf bis zum mittleren Teil der Vorderfläche der rechten Niere reichte, und mit seiner ganzen Schlinge lateral von dem etwas mehr medianwärts angeordneten Col. asc. lag.

An der Stelle des an den unteren Leberrand verlagerten Coecum („Coecumhochstand") in der rechten Fossa il. sah Mintz das Col. sigm. vor der senkrecht nach oben zum Coecum ziehenden Ileumschlinge liegen.

Fälle, in denen die nach rechts verlagerte Sigmoidschlinge bis an die Leber reichte sind ebenfalls mehrfach beschrieben worden. Samson, der diese hohe Rechtslage des Col. sigmoid. in 7% der Fälle antraf, gibt in seiner Arbeit eine von Fleischmann stammende Beobachtung an, wo die Sigmoidschlinge bis zur Leber hinaufstieg, um dann quer durchs rechte Hypogastrium ins kleine Becken hinabzuziehen.

Sehr ähnlich ist die Lage des Sigmoids in dem mit einem Coecumhochstand verbundenen interessanten Falle Reinbachs.

Als neuere in der Literatur mitgeteilte, röntgenologisch festgestellte Fälle dieser Art möchte ich den von Kienböck hier anführen, der ein Sigma elongatum mobile aufwies, das sich bis an die Leber und nahe an die rechte Zwerchfellkuppel erstreckte, und den von Hösslin vor kurzem veröffentlichten, in dem das Sigma ebenfalls, nachdem es transversal von der linken nach der rechten Bauchseite gezogen war, bis an den unteren Leberrand hinaufstieg.

Gruber, der 1865 eine Flexura sigmoid. beobachtete, die vor dem Coecum, Col. asc., dem rechten Teil des Col. transv. und vor einem Teil des Jejun.-ileum bis zur Leber

hinaufreichte, konnte an ihr gleichzeitig noch eine andere seltene Lageanomalie feststellen. Die Flexur war nämlich dabei so gedreht, daß ihr Colonschenkel nach rechts vor dem Coecum und Col. asc., ihr Mastdarmschenkel daneben nach links vor dem Jejun.-Ileum lag, wie etwa bei unvollkommenen Volvulusfällen. Diese Volvuluslage der Flexur, die wie Samson angibt, auch Leichtenstern und Engel gefunden haben, ohne daß die Träger dieser Anomalie irgend welche entsprechenden Beschwerden hatten, stellt gewissermaßen einen „physiologischen Volvulus" dar.

Vereinzelt kommt auch doppelte Schlingenbidung des S-romanum vor, wobei die 2. Schlinge entweder, wie es Curschmann beschrieb, ziemlich parallel der 1. in der Mitte der Bauchhöhle aufsteigt, oder diese, worauf Ssoson-J. aufmerksam machte, nach der rechten Bauchhälfte hinüber verläuft. Daß es durch mehrfache Verschlingungen der Sigmoidschenkel zu ganz unübersichtlichen, verwirrenden Situsbildern kommen kann, dafür gibt uns Curschmann in seiner Arbeit ein gutes Beispiel.

Verständlich ist die rechtsseitige Lage der Flexur bei Situs visc. invers., wie sie z. B. von Toldt und in dem bei diesem citierten Fällen von Mascarel, Valleix und Perls beschrieben wurden. Doch sind manche Fälle von einfacher Rechtsverlagerung des Sigmoids und alleiniger Transposition von Col. desc. und Flexura sigm. (Situs invers. part.) nicht streng von einander zu trennen, wie der oben erwähnte Fall Gruber und auch der Fall Reinbach beweist, Fälle, die von Ssoson-J. als zum Sit. invers. part. mit alleiniger Transposition des Col. sig. gehörig betrachtet werden.

Lage der Flexur bei Kindern.

Einen großen Raum in den Untersuchungen über die Lage des Col. sigm. hat seit jeher, besonders in früheren Zeiten, die Frage ihrer Besonderheiten bei Kindern eingenommen. Der Pariser Chirurg Hugier war im Jahre 1858 auf Grund eigener Untersuchungen an Neugeborenen zu der Ansicht gelangt, daß in sehr vielen Fällen der Scheitel der Flex. sigmoid. bei diesen in der rechten Fossa il. gelegen wäre. Auf Grund dieser Untersuchungen hatte Hugier auf dem Chirurgenkongreß zu Paris im Jahre 1859 den Vorschlag gemacht, künftighin den Anus praeter bei Kindern (z. B. bei Atresia ani et recti) nicht mehr links, sondern auf der rechten Bauchseite anzulegen. Bekanntlich führte dies damals zu einem heftigen Streit, da eine Reihe anderer Autoren nach wie vor gestüzt auf eigene Untersuchun-

gen für linksseitige Anlegung des Anus praeternaturalis eintraten. Giraldés, Hugiers Hauptgegner, hatte angeblich nur 5 mal unter 100 Kinderleichen die Flex. sigm. rechts gelagert gefunden, und auch Broucart hatte $1^1/_2$ Jahr später im Wesentlichen die gleichen Ergebnisse, während Autoren wie Sappey und Stockquart wieder in 50 und mehr % bei Neugeborenen und kleinen Kindern die Flex. sigm. rechts antrafen.

Jonnescu ging noch weiter und behauptete, daß bei Neugeborenen die Lage der Flexur sigm. in der rechten Fossa il. am häufigsten wäre, und der bei Samson citierte Leshaft fand sogar die Flexur bei Neugeborenen immer in der rechten Inguinalgegend. Auch späterhin haben die diesbezüglichen zahlreichen Untersuchungen recht verschiedenartige Ergebnisse gezeitigt. Zur endgültigen Entscheidung aber haben auch die zahlreichen späteren Untersuchungen auf diesem Gebiet nur insofern geführt, als die rechtsseitige, sog. „Hugier'sche Lage" des Sigmoids sehr häufig (bis 55%) bei Kindern bis zu 1 Jahr gefunden wird, sie bei Kindern von über 1 Jahr aber schon seltener (bis 27%) angetroffen wird. (Siehe Ssokoleff bei Ssoson-J.)

Neuere sehr eingehende von Gysi stammende Untersuchungen haben diesen dazu geführt, diejenige Lage des Col. sigm., bei der dieses eine omegaförmige Schlinge bildet, dessen linker Schenkel in der linken Bauchhälfte liegt, dessen rechter Schenkel gewöhnlich an das Coecum grenzt und rechts von der Mittellinie ins kleine Becken hinabtaucht, als die bei Neugeborenen typische Lage zu bezeichnen, da er sie in etwa 80 von 100 Fällen antraf. Im Übrigen konnte er auch bei diesen Untersuchungen mehrere Lagebesonderheiten des Sigmoids feststellen, die mehr oder weniger den oben bei Erwachsenen besprochenen ähnelten, wo also der Scheitel der „Ansa coli sigm." rechtsseitig bis an den unteren Leberrand reichte oder diesen überragte, oder seltener auf der linken Bauchseite bleibend bis an den unteren Pol der linken Niere, an den unteren Rand des linken Leberlappens oder gar bis an die Milz heranreichte.

II. Anomale Anordnung der Gesamtlage des Darmkanals.

Wir haben bereits in den vorangehenden Ausführungen des I. Kap. über die Lageanomalien einzelner Darmabschnitte mehrfach der Verlagerungen des Darmkanals in seiner Gesamtheit Erwähnung getan. Wenn wir uns im Folgenden jetzt mit diesen Anomalien näher beschäftigen

wollen, müssen wir zum besseren Verständnis der verschiedenen Lagearten- und Möglichkeiten kurz an einige entwicklungsgeschichtliche Vorgänge des Darmkanals erinnern. Merkel, Toldt, Hertwig, Klaatsch sind u. a. diejenigen Autoren, die sich um die Klärung der Entwicklungsgeschichte des Darmes vor allem verdient gemacht haben. Im Einzelnen muß in dieser Hinsicht auf die einschlägigen Werke der Entwicklungsgeschichte hingewiesen werden. Hier mag nur betont werden, daß fast alle Anomalien der Gesamtanordnung des Darmes mit der sog. Drehung der Nabelschleife zusammenhängen. Bleibt nämlich diese physiologische, etwa in der 6. Embryonalwoche beginnende Drehung der Nabelschleife aus, ist sie nur unvollständig erfolgt oder fand sie gar in falscher Richtung (umgekehrt) statt, so kommen 3 in jedem Fall ganz typische, in der Literatur mehrfach beschriebene Lageanomalien des gesamten Darmkanals zustande:

1. Die Retroposition des Dickdarms.
2. Die Sinistroposition des Dickdarms.
3. Die Dextroposition des Dickdarms.

Eine treffliche, klare und einfache schematische Einteilung dieser Hemmungsbildungen und abnormen Drehungen der Nabelschleife bei der Entwicklung des Darmes, und der dadurch bedingten Lageanomalien des Gesamtdarmes hat Quervain aufgestellt. Er unterscheidet:

1. Völliges Fehlen der Drehung der Nabelschlinge — Rückwärtslagerung des Dickdarms.
2. Unvollständige Drehung der Nabelschlinge in normalem Sinne — Linkslagerung des Dickdarms.
3. Unvollständige Drehung der Nabelschleife im abnormen Sinne (Richtung des Uhrzeigers) — Rechtslagerung des Dickdarms.
4. Vollständige Drehung der Nabelschlinge im abnormen Sinne — Sit. invers. partial. inf.

Die Gruppen 1 und 2 stellen reine Hemmungsbildungen dar, d. h. Lageanomalien, die auf einem Weiterwachsen des Darmes in einer Stellung beruhen, die einer bestimmten frühen embryonalen Periode entspricht. Die Gruppe 3 beruht auf einer Kombination von Hemmungsbildung und falscher Drehung der Nabelschlinge, während die 4. Gruppe von Anomalien, der Sit. invers. part. inf., nur auf eine Drehung der Nabelschlinge im abnormen Sinne zurückzuführen ist, ohne daß eine Hemmungsbildung mit im Spiele wäre. Die häufigste von diesen Anomalien ist unstreitig die Linkslagerung (Sinistroposition) des Dickdarms, seltener schon die Retroposition, und eine sehr seltene Lageanomalie

die Dextroposition, von der mir 5 Fälle bekannt sind. Die 4. Gruppe, der Sit. invers. part. inf. wird im nächsten Abschnitt im Zusammenhang mit dem Situs invers. überhaupt zu besprechen sein. Erwähnt soll noch werden, daß es in vielen dieser Fälle von Entwicklungsstörungen des Darmes auch zu Störungen der normalen sekundären Anheftung des Dickdarmmesenteriums an der hinteren Bauchwand (Mesenterium commune) kommt. Dieses Mesenterium commune das sich meist nur auf Coecum und Col asc., seltener auch auf das Col. desc. erstreckt, stellt einen Zustand des Mesenterium dar, der in der ersten Foetalperiode normal ist, in der der Darmkanal an einem einzigen, an der Hinterwand senkrecht inserierten Mesenterium hängt. Doch tritt diese Mesenterium-commune-Bildung unabhängig von Anomalien der Darmlage auf, wenn sie auch besonders häufig bei Sinistroposition des Dickdarmes angetroffen wird. Außer diesen ausgesprochenen Lageanomalien kommen natürlich auch alle Zwischenstadien der Darmentwicklung vom geraden Darmrohr bis zum normalen Situs als Entwicklungshemmung vor.

Retroposition des Dickdarms.

Die, wie schon erwähnt, relativ seltene Retroposition des Dickdarms ist dadurch gekennzeichnet, daß bei manchmal normalem, bisweilen abweichendem Verlauf der gesamte Dickdarm hinter den Dünndarmschlingen liegt, sodaß man erst nach Aufheben des Dünndarmkonvolutes den Dickdarm übersehen kann. Das Duodenum geht also dabei vor dem Col. transv. in das Jejunum über; ein Beweis dafür, daß die Retroposition des Dickdarmes in der Tat durch ein Ausbleiben der Nabelschleifen-Drehung zustande kommt. Meist finden sich außerdem noch Lageanomalien einzelner Darmabschnitte, wie besonders häufig des Duodenum und des Col. asc. und transv.

Ein typisches Beispiel für die Retroposition des Dickdarms ist ein uns von Gruber 1862 mitgeteilter Fall. Er fand den Dickdarm unter und hinter dem Dünndarm vor der Wirbelsäule gelagert. Dabei verlief das Colon in der oben bereits beschriebenen Weise vollständig anormal. Der gesamte völlig ausgebildete Darmkanal war zudem an der hinteren Bauchwand durch ein einziges vor der Wirbelsäule fast vertikal absteigendes Mesenterium befestigt (Mesenterium commune).

In seiner bekannten Arbeit „Über Mesenterialvarietäten" teilt Tandler uns ebenfalls einen Fall mit, in dem der hinter dem freien Dünndarm gelegene Dickdarm außerdem

noch in doppelt gekrümmter Schlinge vor der Lendenwirbelsäule hin- und herzog, und das Coecum angeblich einige cm links von der Medianlinie nach oben geschlagen lag.

Primitivere Verhältnisse zeigte der von Gerlach angetroffene Fall von Retroposition des Dickdarms. Das Coecum lag weit oben in der linken Bauchseite unterhalb des Magens, und der anschließende Dickdarm war ohne deutliche Trennung in die einzelnen Abschnitte hinter dem Dünndarm gelagert. Neben einer Verlaufs- und Lageanomalie des Duodenum und der Flex. duodeno-jejun. war in diesem Fall auch ein Mesenterium commune vorhanden.

Am besten hier einzufügen ist vielleicht eine ganz seltene Beobachtung von Lagerung des Dickdarms, wie sie Berndt bei einer Operation machte; diese ist nicht nur auf einen Mangel der Nabelschleifendrehung, sondern auf ein völliges Ausbleiben der Nabelschleifenbildung überhaupt zurückzuführen. Der Dickdarm lag nämlich, erst bei extremster Beckenhochlagerung gefunden, in einer einzigen kurzen Schlinge hinter und vor allem unter dem gesamten Dünndarm tief im kleinen Becken. Auffallend war, daß die Haustren des Dickdarms ganz dicht aneinander gereiht waren, als wäre der Darm in seiner Längsrichtung zusammen geschoben. Ganz richtig betont Berndt, daß in diesem Falle Vorder-, Mittel- und Enddarm einfach hintereinandergeschaltet waren, entsprechend dem allerprimitivsten Zustand der ersten Darmanlage.

Rainer erwähnt unter einigen topographischen Anomalien des Darms einen Fall von vollständigem Mangel der Nabelschleifendrehung, bemerkt aber hierbei nur, daß der Dünndarm (mit Ausnahme des oberen Teils des Duodenum) und ein Teil des Dickdarms ein sagittal gerichtetes Mesenterium besitzen.

Besondere Verhältnisse sind den von Tscherning, Hausmann und Strehl beobachteten Fällen gemeinsam. Strehl sah bei einem 12jährigen Kinde eine Retroposition des Dickdarmes hinter dem Dünndarm mit Strangulationsileus durch das Dünndarmmesenterium.

Das in 2 aufrechten Schlingen entwickelte Duodenum ging ohne deutliche Grenze direkt und vor dem Dickdarm (Col. transv.) in das Jejunum über. Das Colon zog von dem normal gelegenen Coecum in flachem Bogen (ohne Bildung einer Flex. hepat.) nach der Wirbelsäule zu, wo es als Col. transv. das Dünndarmmesenterium durchbohrend zur hochgelegenen Flex. lien. zog.

Fast den gleichen Verlauf zeigte der bei Ekehorn angeführte Tscherning'sche Fall. Auch hier trat das anfänglich stark geblähte Colon, im ganzen retroponiert, an der Grenze zwischen Brust- und Lendenwirbelsäule durch eine Öffnung im Dünndarmmesenterium, um links davon in zahlreichen anormalen Schlingen weiter bis zu Ende zu verlaufen. Beide Fälle führt Strehl übrigens nicht auf ein Ausbleiben, sondern auf eine falsche Drehung der Nabelschleife in der Richtung des Uhrzeigers statt umgekehrt zurück.

Ob allerdings der von Hausmann beschriebene Fall von „Postposition des Dickdarms" hierher gehört, ist einigermaßen zweifelhaft. Es ging hier das Duodenum vor dem an der hinteren Bauchwand fest fixierten Transversum hinweg in das Jejunum über. Das Colon verlief sonst vollständig normal. Nach Strehls Ansicht ist jedoch gerade diese normale Dreischenklichkeit des Dickdarms, die bei wirklicher Retroposition nicht möglich ist, ein Beweis dafür, daß es sich im Falle Hausmann nur um einen frühzeitigen Volvulus handelte, durch den das ganze Dünndarmconvolut sich mit dem Col. asc. und dem rechten Teil des Transversums in der Richtung des Uhrzeigers 360° um die gemeinsame Mesenterialachse gedreht hat.

Der bei Toldt angeführte Fall Marchand, ein von Toldt selbst und ein weiterer neuerdings von Gerlach beschriebener Fall sind dadurch bemerkenswert, daß bei ihnen die Retroposition mit einem Sit. invers. der Bauchorgane combiniert war. Im Fall Marchand war Magen und Duodenum transponiert. Das von dem in der Leibesmitte liegenden Coecum in 2 horizontalen Schlingen aufsteigende Colon ging ohne ein Querkolon zu bilden in das schrägabsteigende Col. desc. über und lag in seiner Gesamtheit hinter dem Dünndarmpaket. Toldt fand Magen, Duodenum und Pankreas verkehrt gelegen und das Col. transv. mit seinem Mesenterium hinter dem Dünndarmgekröse, mit dem es fest verwachsen war, während bei Gerlach Magen, Duodenum und Milz einen Sit. invers. aufwiesen und das hinter den Dünndarmschlingen liegende Colon wie normal in der rechten Fossa il. seinen Anfang nahm. Einen dem von Berndt beschriebenen ähnlichen Fall, bei dem diese Lageanomalie aber noch mit einer Transposition der Eingeweide kombiniert war, veröffentlichte Virchow 1861. Herz, Magen, Leber und Milz waren transponiert, und der Dickdarm stieg dabei von dem etwas links von der Wirbelsäule in der Gegend der Spina il. ant. sup. sin. gelegenen Coecum an unter

starker Schlingenbildung vor der Wirbelsäule nach abwärts, um direkt in das weite Rectum überzugehen, sodaß also auch hier der Dickdarm hinter und vor allem unter dem Dünndarm gelegen war.

Sinistroposition des Dickdarms.

Bei der relativ häufigen Sinistroposition des Dickdarms ist der gesamte Dickdarm in der linken Bauchhälfte gelegen, während das Jejuno-ileum und meist auch das Duodenum in der rechten Hälfte der Bauchhöhle liegt. Charakteristisch ist für diese Lageanomalie wie auch bei der Retro- und der noch zu besprechenden Dextroposition, daß infolge der unvollständigen Drehung der Nabelschleife das physiologische Überkreuzen des Dünndarms durch den Dickdarm ausgeblieben ist. Da hierdurch ferner der Dickdarm oft zu einer mehr vertikalen Entwicklung in der linken Bauchhälfte gezwungen wird, sehen wir bei der Sinistroposition des Dickdarms oft, daß ein eigentliches Querkolon garnicht oder nur kurz ausgebildet ist. Oft zeigt das Col. in der linken Bauchhälfte ziemlich willkürliche Schlingenbildung, die die typischen Colonabschnitte kaum noch erkennen läßt. Auch die Lage des Coecums links von der Wirbelsäule ist, wie wir sehen werden, dabei äußerst variabel; bald trifft man es in der linken Oberbauchgegend, bald in der Mitte der Bauchhöhle, bald irgendwo in der Unterbauchgegend. Neben solchen bei der Sinistroposition des Dickdarms häufigen Lageanomalien der einzelnen Colonabschnitte, sind auch besonders solche des Duodenums und der Flex. duodeno-jejun. anzutreffen. Meist zeigt das Duodenum dabei, wie bereits weiter oben besprochen, nicht die typische Hufeisenform, sondern es geht nach zwei- bis dreifacher Schlingenbildung unter dem rechten Leberlappen (bisweilen mit einem eigenen Mesenterium versehen), häufig direkt ohne Andeutung einer Flex. duodeno-jejun. rechts von der Wirbelsäule in das Jejunum über. Dieses füllt dann mit den folgenden Dünndarmschlingen die ganze rechte Hälfte und die Mitte der Bauchhöhle aus. Auch hier ist für eine größere Reihe von Fällen das Ausbleiben der sekundären Fixation des Duodenal- und Dickdarmmesenteriums, also eine Mesenterium commune-Bildung charakteristisch, die am Colon meist Coecum und Col. asc. betrifft.

Von den verhältnismäßig zahlreichen in der Literatur veröffentlichten Fällen von Sinistroposition des Dickdarms (mir waren etwa 20 Fälle zugänglich), sollen nur die durch

irgendwelche Besonderheiten sich hervorhebenden ausführlicher wiedergegeben werden.

Als Paradigma eines typischen Falles von Sinistroposition des Dickdarms mag hier der von Sawin veröffentlichte Fall beschrieben werden. Bei einem 2 Wochen alten Kinde fand der genannte Autor folgende Lageverhältnisse: Das gesamte Duodenum lag rechts von der Wirbelsäule. Zunächst zog es mit seinem oberen horizontalen Teil gerade von links nach rechts, bog sodann in die am rechten Rand der Wirbelsäule hinablaufende pars. desc. um und ging unter geradem Winkel nach hinten biegend direkt in den Dünndarm über. Besondere Angaben über die Ausbildung einer Flex. duodeno-jejun. fehlen. Das gesamte Paket der folgenden Dünndarmschlingen lag rechts von der Wirbelsäule in der ganzen rechten Hälfte der Bauchhöhle. Das Coecum, das an einem mit den Dünndarmschlingen gemeinsamen, breiten Mesenterium hing, war ungefähr in der Mittellinie gelagert und besaß einen normalen nach oben und zur Mitte gerichteten Proc. vermiformis. Von hier stieg das ebenfalls noch mit einem Mesenterium versehene Col. asc. über die Wirbelsäule hinauf bis unter die kleine Kurvatur des Magens, bog nun rechtwinklig ab und zog als Col. transv. dorsal fixiert nach links bis zur Mitte der linken Niere, wo das Colon die Flex. lien. bildete und als Col. desc. sodann senkrecht nach unten ziehend, schließlich in das normal gelegene Col. sigmoid. überging. Die ganze linke Bauchhöhlenhälfte war also demnach vom Dickdarm eingenommen. Sehr ähnlich diesem ist der von W. Gruber beobachtete Fall 7 in Toldts Arbeit, nur daß hier das Coecum in der linken Fossa il. lag.

Als typische Fälle sind außerdem die 4 von Gerlach mitgeteilten, der bei Ekehorn citierte Fall Faltin, der Fall Epstein, der Fall Schelenz und die in Ingebrigthens Arbeit angeführten Fälle von Malcolm (1) und Mayo (5 Fälle) anzusehen. Mayo hat übrigens 4 davon röntgenologisch diagnostiziert. [Zu diesen kommt noch ein Anfang 1927 von Schiller (Breslau) vorgestellter, ebenfalls durch Röntgenuntersuchung gefundener Fall.]

Geringe Abweichungen anderer Fälle von dem oben als typisch beschriebenen betreffen zunächst die mehr oder weniger starke Ausbildung eines Mesoduodenum, wie wir es häufig z. B. in den Fällen von Tandler (Fall 2), Rostowzer, Sencert, Klaatsch, Lemesic und Ko-

lisko (Fall 3), Grönroos und Reid antreffen. Meist sind hierbei auch, wie schon am Anfang der Arbeit bei der Besprechung der Lageanomalien des Duodenum erwähnt wurde, Lage und Formabweichungen des Duodenum gegeben.

Andere Anomalien beziehen sich besonders auf die Lage des Coecums, des Col. asc. und transv. Im Fall Stieda (der übrigens von ihm irrtümlicher Weise als Sit. invers. partial. bezeichnet wurde) lag das Coecum ebenso wie bei den von ihm angeführten Fällen von Treitz, in der linken Seite des kleinen Beckens. Mehrfach wurden Fälle beobachtet, in denen das Coecum bei im übrigen typischer Sinistroposition des Gesamtkolons hoch oben im linken Hypochondrium in der Milzgegend lag. Sauerbeck sah das beinahe armdick erweiterte Coecum zwischen Milz und Magen teilweise vor der großen Kurvatur des Magens mit seinem blinden Ende nach oben gerichtet liegen, und zwar fest an der hinteren Bauchwand fixiert. Von hier zog das Colon hinunter bis in die Mitte des Leibes, überall normal fixiert. Hier fehlte also das sonst meist vorhandene Mesenterium commune. Auch der übrige Verlauf des Colon war in diesem Falle unregelmäßig, dadurch, daß es vor seinem Übergang in die Flex. sigmoid. noch 2 große, aber vollständig in der linken Bauchseite gelegene Schlingen bildete, welche mit ihren Scheiteln bis in die Gegend der Milz reichten. Hoch oben links von der Gegend der Duodeno-Jejunalschlinge traf Tandler in seinem Fall 3 bei Sinistroposition des Dickdarms das Coecum an, das auch hier ebenso wie das gesamte Colon an der hinteren Bauchwand fixiert war. Ganz ähnlich beschreibt auch Klaatsch eine hohe Fixation des Coecum und Col. asc. an einem persistierenden Lig. cavoduodenale bei Linkslagerung des Dickdarms und Rechtslagerung des Dünndarms. Ebenso sah Garré bei einem Fall von Volvulus der Flex. sigm. Sinistroposition des Dickdarms mit Mesenterium commune-Bildung, bei dem das Coecum hoch oben über der Leber lag. Daß das Coecum umgekehrt und ganz innerhalb des kleinen Beckens — ebenso wie auch der untere Teil des Col. asc. — lag, berichtet Reid von einem Fall, bei dem überdies das Col. transv. eine große ins Becken hängende Schlinge bildete.

In allen 3 von Lemesic und Kolisko in einer ausführlichen Arbeit mitgeteilten Fällen von unvollständiger Drehung der Nabelschleife bildeten Coecum und Col. asc. eine nach oben konkave, an freiem Mesenterium commune bewegliche, tief ins kleine Becken hinabhängende Schlinge,

die im Fall 1 und 2 links und teilweise unter dem Dünndarm und dessen Mesenterium, von dem Coecum und Col. asc. regelrecht eingeschlossen wurden, lagen. Der 3. Fall zeigte im weiteren Verlauf des Colon noch eine von der Gegend der Flex. lien. ausgehende mit ihrem Scheitel herabhängende, leicht zu verlagernde Schlinge ähnlich den von Reid geschilderten Verhältnissen.

Außer diesen Anomalien in der Lage des Coecum und Col. asc. ist noch das Vorkommen abnormer Schlingenbildung im Verlauf des Col. asc. zu erwähnen, wie es unter andern Tandler in seinem Fall 2 und Risel uns melden, der das Col. asc. eine nach links hinüber gerichtete, horizontal liegende Schleife beschreiben sah.

Rainer berichtet bei der Beschreibung eines Falles von unvollständiger Drehung der Nabelschleife, daß der Anfangsteil des Dickdarms (Col. asc. und transv.) die Form einer Schleife hatte, dessen Scheitel in dem nach links offenen Winkel lag, der vom Magen und dem obersten Teil des Dünndarms gebildet wird, ventral vom Kopf des Pankreas und diesen einhüllend.

Mehrfach wurde, wie auch schon eben bei Reid und Lemesic u. Kolisko angeführt, ein Col transv. angetroffen, das eine nach unten, oft bis in die Fossa il. hängende Schleife bildete, Verhältnisse wie sie auch Gruber (1863), Riechelmann, Rostowzer, Descomps u. a. gefunden haben. Grönroos sah folgendes: Der in der linken Körperhälfte verlaufende Dickdarm bildete in seinem aufsteigenden Teile 2 spitzwinklig geknickte Schlingen, von denen die erste kurze mit dem Scheitel nach links oben außen gerichtet lag. Der obere Schenkel dieser Schlinge lief annähernd horizontal medialwärts bis zur Gegend des 3. L. W., um hier wieder nach links oben umzubiegen. Der obere Schenkel der 2. Schlinge, deren Scheitel die Medianlinie erreichte, stieg nun bis zum linken Rande des Fundus ventriculi. Von hier an bildete das Colon bis zum Zwerchfell aufsteigend noch eine Reihe weiterer kleiner Schlingen, um dann ohne deutliche Flex. col. sin. in das ungefähr normal verlaufende Col. desc. überzugehen. Dieses verlief ziemlich gerade, links dicht an dem Promontorium in die kleine Beckenhöhle hinab. Eine Flex. sigm. fehlte. Ein Mesenterium commune reichte bis zum Col. transvers.

Ein vollständiges Fehlen des Col. transvers. bei der Sinistroposition des Dickdarms illustriert der von Hammesfahr vor 4 Jahren mitgeteilte Falle von sonst typischer Sinistroposition.

Über einen eigenartigen Fall derselben Anomalie berichtet Ingebrigthen; während das Coecum noch ein weites langes Mesenterium besaß, das eine direkte Fortsetzung des Mesoileum bildete, war das übrige Colon vollständig retroperitoneal gelegen.

Daß auch die sog. Sinistroposition des Dickdarms mit einem partiellen Situs inv. der Bauchorgane, auch des Magens und Duodenum vergesellschaftet sein kann, zeigten zwei neuerdings von Pernkopf mitgeteilte Beobachtungen. Im 1. Fall lag der Magen rechts und auch das Duodenum zeigte einen inversen Typ. Die Dünndarmschlingen lagen in der Hauptsache rechts und der Dickdarm, dem übrigens ein Transversum-Abschnitt fehlte, zeigte typische sinistroponierte Anordnung. Der 2. Fall, der bei der Besprechung des Situs invers. part. kurz wiedergegeben werden soll, ist diesem sehr ähnlich.

Dextroposition des Dickdarms.

Die 3. große Gruppe der Anomalien der Gesamtanordnung des Darmkanales ist die sog. Dextroposition des Dickdarms, die auf eine unvollständige Drehung der Nabelschlinge, diesmal aber im abnormen Sinne (im Sinne des Uhrzeigers) zurückzuführen ist. Diese Lageanomalie besteht darin, daß der gesamte Dickdarm, also auch das Col. desc. und die Flex. sigm. in der rechten Hälfte der Bauchhöhle liegt, und der Dünndarm mit seinen Schlingen die linke Bauchhälfte ausfüllt. Dadurch, daß die an sich falsche Drehung der Nabelschlinge auch bei diesen Fällen nicht vollständig durchgeführt ist, sondern auf halbem Wege zum Stillstand kam, fehlt auch hier die bei normalem und inversem Situs vorhandene Überkreuzung von Dünn- und Dickdarm.

Die geringe Anzahl von in der Literatur veröffentlichten Fällen dieser Anomalie zeigt, wie selten sie ist. Von den 3 typischen hat den letzten, mir bekannten Fall Quervain beschrieben. Im Einzelnen war der Verlauf des Darmes hier folgender:

Das Duodenum, welches Hufeisenform besaß, verlief weiterhin parallel zur großen Kurvatur des Magens quer über die Wirbelsäule, und ging dabei ohne deutliche Grenze in das Jejunum über. Dieses zog vor der linken Niere vorbei hinauf bis zur 10. Rippe, und machte hier eine scharfe Biegung nach unten. Bis dahin lag der Dünndarm vollständig retroperitoneal. Im weiteren Verlaufe bildete der Dünndarm zahlreiche, die linke obere und untere

Bauchhälfte einnehmende Schlingen und mündete schließlich normal in das etwas rechts von der Mittellinie gelegene Coecum. Von hier aus stieg der Dickdarm als Colon asc. senkrecht bis etwa zur Höhe der rechten Niere empor, bog lateralwärts und wieder nach unten um und verlief als Col. desc. teilweise rechts (lateral) vom Col. asc., teilweise hinter dem Col. asc. nach unten, um schließlich mit einer etwas nach außen gerichteten Schlinge in das Col. sigm. überzugehen, das also von rechts her ins Becken eintrat und ins Rectum mündete. Die Mesenterialwurzel verlief hier von links oben hinunter bis an die rechte Seite des Promontoriums. Interessante Lageverhältnisse weist auch der von Gruber allerdings bei einem erst 7 monatigen Foet erhobene Befund auf. Das Duodenum beschrieb hier eine bereits weiter oben besprochene S-förmige Krümmung, eine Art Achtertour. Jejunum- und Ileumschlingen lagen im mittleren und linken Teil des Mesogastrium und mündeten in der Medianlinie von hinten her und rechts vom Coecum in dieses ein. Das Coecum selbst lag mit einem schneckenförmig gewundenen Proc. vermiform. in der Nabelgegend etwas links von der Medianlinie, den Bauchdecken vorn an. Der nun folgende, zunächst abwärts steigende, in der rechten Bauchhälfte liegende Dickdarm verlief in 5 großen Windungen mit 6 Flexuren, die teils hinter-, teils lateralwärts nebeneinander lagen. Die 6. Flexur stellte das S-romanum dar, mit dem das Colon dann von rechts her in das in der Beckenhöhle liegende Rectum überging. Ein für den Darm bestehendes Mesenterium commune teilte die Bauchhöhle in zwei gleiche Hälften.

Der von Quervain als 3. erwähnte Fall Mascarel zeigt dem Fall Quervain ähnliche Lageverhältnisse. Das gesamte Dünndarmconvolut lag in der linken Hälfte des Abdomens, der Dickdarm in der rechten; und zwar stieg das Col. desc. parallel auf der rechten Seite des Col. asc. wieder hinab, nachdem sich das Col. transv. nach ganz kurzem normalen Verlauf in der Gallenblasengegend wieder zurückgewandt hatte. Das S-romanum lag ebenfalls rechts vom Coecum und ging von rechts her ins Rectum über.

Übrigens veröffentlichte Schelenz 1909 in einer Arbeit unter dem Titel: „Ein neuer Beitrag zur Kenntnis des Situs visc. inv. part.“ einen Fall, der dem von Quervain mitgeteilten sehr ähnlich, und als Dextroposition des Dickdarms anzusprechen ist. Das Dünndarmpaket lag in

seiner Gesamtheit nur links, Coecum mit proc. vermif. genau in der Mittellinie, Col. desc. und Flex. sigm., mithin der gesamte Dickdarm in der rechten Bauchhälfte. Transponiert war, außer Herz und großen Gefäßen, von den Bauchorganen nur die Leber.

Wie die Retroposition des Dickdarms kann auch die Dextroposition des Dickdarms mit Transposition der Bauchorgane combiniert sein. Quervain bezeichnete diese Lageanordnung der Baucheingeweide, also die Dextroposition des Dickdarms plus Situs invers. der Bauchorgane als das Aequivalent der Sinistroposition des Dickdarms mit normalen Situs. Als Beispielfälle sind zunächst zwei bei Toldt angegebene, auch von Quervain citierte Fälle zu erwähnen, von denen der 1. Fall Valleix bereits einer Beobachtung aus dem Jahre 1834 entstammt. Alle Bauchorgane, auch Magen und Duodenum waren transponiert, der gesamte Dünndarm war links angeordnet, der Dickdarm in die rechte Bauchhälfte verlagert. Und zwar stieg das Colon von dem in der rechten Leistengegend liegenden Coecum an einem Mesenterium commune etwas nach oben, zog dann nach links umbiegend bis gegen die Medianlinie, und wandte sich eine Schlinge bildend wieder nach rechts zurück; schließlich ging es in mehreren Schlingen in das rechts vom Coecum gelegene Colon sigmoid. über. Ganz ähnlich ist auch der 2. von Perls in seinem Lehrbuch der allgemeinen Pathologie 1886 beschriebene Fall.

Hierzu kommt nun noch als 3. ein kürzlich von Pernkopf veröffentlichter Fall, der die erwähnte Combination von Dextroposition mit Situs inv. der Bauchorgane gut demonstriert. Pankreas, Milz, Magen und das anschließende Duodenum waren hierbei transponiert. Die Jejunumschlingen waren vorwiegend in der linken Bauchhälfte gelegen, während die Ileumschlingen mehr in der Mitte der Bauchhöhle vor der Wirbelsäule verliefen. Der Übergang ins Coecum lag etwas rechts vorn vor der Harnblase. Der anschließende Dickdarm stieg zunächst in der Medianlinie gegen die Wirbelsäule zu, an der er kurz befestigt war, und verlief dann in einem großen nach rechts gerichteten Bogen in der rechten Seite der Bauchhöhle hinab nach der Fossa il. dextra, wo er schließlich von rechts her ins Rectum überging. Ein Col. transv. fehlte nach der Angabe des Verfassers. Bis zu dem Fixationspunkt des Col. asc. an der Wirbelsäule bestand ein Mesenterium commune.

Situs inversus (Transposition, Inversion, Heterotaxie).

Eine relativ häufige schon seit altersher bekannte, typische Anomalie der Lage des Darmkanals ist der sog. Situs inversus visc., bei dem man je nach der Vollständigkeit der Inversion einen Situs invers. totalis und einen Sit. invers. partialis unterscheiden muß. Beim Sit. invers. totalis sind sämtliche Organe der Bauch- und Brusthöhle, also auch der gesamte Darmkanal vom Magen bis zum Rectum auf die der normalen entgegengesetzte Seite verlagert, sodaß nach einem schon früher häufig dafür gebrauchten Ausdruck der Situs inversus totalis das Spiegelbild des Sit. solitus darstellt. Meist sind in diesen Fällen, wie Heidemann sehr richtig hervorhebt, die einzelnen Organe auch entsprechend der veränderten Lagebezeichnung mehr oder weniger umgeformt. Der Situs invers. totalis, der an sich keinerlei Erscheinungen oder Störungen in der Gesundheit des Individuums verursacht und meist nur ganz zufällig entdeckt wird, ist trotzdem eine wie gesagt recht häufige Anomalie, während der Sit. invers. partialis der Bauchhöhle demgegenüber ziemlich selten gefunden wurde. Küchenmeister, der bereits 1888 eine groß angelegte Monographie über „Die angeborene, vollständige seitliche Verlagerung der Eingeweide" verfaßt hat, vertrat die Ansicht, der man auch in neuerer Zeit immer mehr zuneigt, daß der Sit. invers. tot. der Brust und Bauchhöhle, von dem der des Darmes nur ein Teilgebiet darstellt, nicht als eine Hemmungsbildung, sondern als eine Entwicklungsvarietät zu betrachten ist. Dabei kann natürlich die vollständige Transposition der Eingeweide ebenso wie der normale Situs von Hemmungsbildungen einzelner Darmteile oder des Gekröses (Mesenterium commune) begleitet sein, wie z. B. ein 1868 von Virchow mitgeteilter Fall zeigt. Hier lag der Dickdarm — bei im übrigen totaler Transposition der Eingeweide — vom links gelegenen Coecum in starken Windungen vor der Wirbelsäule abwärts steigend und sodann direkt ins Rectum übergehend, unterhalb des Dünndarms, eine Lage also, die einem ziemlich primitiven, embryonalen Zustand entsprach. Auch sind in den vorangehenden Abschnitten bereits einige Beispiele für eine derartige Kombination von Entwicklungsvarietät mit Hemmungsbildung angeführt worden.

Entsprechend der spiegelbildlich verkehrten Lage des Intestinaltractus beim Situs transversus totalis gestaltet sich die Anordnung der einzelnen Abschnitte des Darmes etwa folgendermaßen:

Vom rechts liegenden Magen aus zieht das Duodenum zunächst mit seiner Pars. horiz. sup. nach links statt nach rechts, und die vom Duodenum gebildete ring-, hufeisen- oder V-förmige Schlinge ist nach links convex. Die auf der rechten Seite der Bauchhöhle liegende Flex. duod.-jejun. biegt nach links hinunter. Die Mesenterialwurzel des Dünndarms ist von rechts oben nach links unten gerichtet. Entsprechend umrahmt weiterhin der Dickdarm den Dünndarm statt von rechts nach links von links nach rechts, sodaß das Coecum mit dem links ins kleine Becken herabhängenden Proc. vermiform. in der linken Fossa il. liegt. Das links aufsteigende Colon bildet dann in der Höhe der linken Niere die Flex.col. hepat. sin., zieht als Quercolon schräg nach rechts aufwärts zum unteren Milzende, und biegt in der Milzgegend und vor dem mittleren Drittel der rechten Niere, in der Flex. col. lien. dextr. nach unten um. Der nun folgende absteigende Colonteil, das Col. desc., verläuft rechts neben der rechten Niere hinab nach der rechten Fossa il., wo das Colon in die bis zum rechten Articulatio sacroiliaca oder in das kleine Becken, evtl. etwas nach links hinüber reichende Flex. sigmoid. übergeht.

Der in Cornings Lehrbuch abgebildete Fall Koller gibt die geschilderten Verhältnisse gut wieder. Von verschiedenen Autoren sind die in der Literatur beschriebenen Fälle von Sit. invers. tot. gesammelt und beschrieben worden. Küchenmeister hat in seiner bereits erwähnten Arbeit schon im Jahre 1888 ca. 149 Fälle von Sit. invers. tot. zusammengestellt und kurz wiedergegeben. Die von Küchenmeister gesammelten Fälle mit eingerechnet sind nach Sorges Statistik in dem Zeitraum von 1643—1906 etwa 215 Fälle dieser Anomalie veröffentlicht worden. Da in fast jedem Jahr mehrere neue derartige Fälle mitgeteilt werden, wird nach neuesten Berechnungen die Zahl der überhaupt bisher zur Kenntnis gelangten Fälle etwa 300 betragen; doch gibt diese Zahl bei weitem sicher nicht die absolute Häufigkeit des Sit. invers. tot. beim Menschen an, da das Auffinden dieser Anomalie meist nur dem Zufall zu verdanken war. Bei dem zahlreichen kasuistischen Material muß ich auf die Anführung der einzelnen Fälle verzichten, und mich auf einem Hinweis auf die Arbeiten von Küchenmeister, Toldt und Sorge beschränken.

Im Gegensatz zu dem nur eine Bildungsvarietät darstellenden Sit. invers. tot. des Darmkanals als Teilerscheinung eines allgemeinen Sit. invers. tot. der Brust- und Bauchhöhle, muß man den weit selteneren Sit. invers.

part., der sich nur auf einzelne Organ- oder Darmabschnitte erstreckt, als Mißbildung auffassen (Schwalbe, Risel), zumal da er meist mit anderen Hemmungsbildungen combiniert ist. Quervain, der den Sit. invers. des Darmes auf eine vollständige Drehung der Nabelschleife im abnormen Sinne zurückführt, unterscheidet weiterhin noch einen Sit. invers. part. sup. und einen Sit. invers. part. inf. Beim Sit. invers. part. sup. haben sich nur Magen und Duodenum mit Anhängen im abnormen Sinn gedreht, sodaß eine inverse Form und Lage des Magens und Duodenum resultiert, während die Nabelschleife selbst sich im normalen Sinn gedreht hat, und der übrige Darm also eine normale Lagerung zeigt. Umgekehrt hat beim Sit. invers. part. inf. nur der vom Duodenum abwärts gelegene Darm die Nabelschleifendrehung in falscher Richtung ausgeführt, und ist so zu der bei der Besprechung des Sit. invers. tot. geschilderten inversen Lage gelangt. Magen und Duodenum liegen hier also normal! Überaus häufig wird beim partiellen Sit. invers. als Hemmungsbildung ein Mesenterium commune angetroffen. Das bei Situs invers. part. sup. transponierte Duodenum zeigt fast stets als Zeichen von Hemmungsbildung eine geringe Entwicklung und abnorme Lage und Formen, was wir bereits bei der Besprechung des Duodenum bemerkt haben. Andere häufige Hemmungsbildungen sind auch diejenigen, wo die im inversen Sinne eingesetzte Drehung nicht in allen Teilen vollständig, oft nicht über 90° durchgeführt wurde, wodurch es nur zu einem partiellen Situs invers. gekommen ist, im übrigen aber Fälle von Retro-, Dextro- oder Sinistroposition des Dickdarms resultieren, wie wir das weiter oben besprochen haben. Zwei einer neueren Arbeit von Pernkopf entstammende, hierher gehörige Fälle mögen zur Illustrierung des Gesagten hier noch kurz Platz finden.

Im 1. Falle sah Pernkopf den Magen- und den Duodenumabschnitt nach Form und Lage invertiert; dabei zeigte das Duodenum — (wie bei transponierten Duodenis so häufig) — Zeichen von Hemmungsbildung, dadurch daß es ziemlich kurz war und nur einen in einer transversalen Ebene gelegenen Duodenalbogen bildete. Der ganze folgende Darm zeigte normalen, also nicht transponierten Typ; doch bestand auch hier eine Hemmungsbildung in Gestalt eines sinistroponierten Dickdarms bei rechtsseitig gelagertem Dünndarm und Bildung eines Mesenterium commune. Auch der 2. Fall wies eine Combination von Situs invers. part. mit Hemmungsbildungen auf, derart, daß das nach Form und Lage inverse Duodenum mit invertiert ge-

legener Flex. duod.-jejun. atypische Form (vollständiges Fehlen der pars. horiz. sup.) und Verlauf zeigte, und das Coecum seinen Descensus nicht beendet hatte. („Coecum-Hochstand"), wie wir das als isolierte Anomalie bereits kennengelernt haben. Ein 3. bei Pernkopf beschriebener Fall, eine Combination von Sit. invers. part. mit Dextroposition des Dickdarms (unvollständige Drehung der Nabelschlinge im falschen Sinne) ist schon im Kapitel über die Dextroposition des Dickdarms wiedergegeben worden.

Außer der von Lochte aus dem Jahre 1894 stammenden Zusammenstellung von Fällen mit partiellen Sit. invers. der Bauchorgane, wobei er 13 Fälle, davon 8 von Gruber stammende, erwähnte, ist von neueren Statistiken derartiger Fälle die von Schelenz (der 9 weitere Fälle sammelte), und vor allem die äußerst ausführliche von Risel anzuführen. Dieser letztere lieferte eine fast vollständige Sammlung aller bis zum Jahre 1909 veröffentlichten Fälle von teilweisen Situs invers., in der er die von Eichenberg, Geipel, Gruber, Halff, Bujalski, Hingst, Lochte, Kipper, Schelenz, Toldt u. a. mitgeteilten Fälle ausführlich wiedergibt und ätiologisch klassifiziert. Da eine ausführliche Wiedergabe der von den genannten Autoren veröffentlichten Fälle den Rahmen dieser Arbeit überschreiten würde, mag statt dessen der Hinweis auf Risels eingehende Arbeit genügen.

Am Schlusse meiner Arbeit ist es mir eine angenehme Pflicht, Herrn Prof. Dr. Hahn für die Anregung zu dieser Arbeit und für mancherlei Rat meinen aufrichtigen Dank auszusprechen.

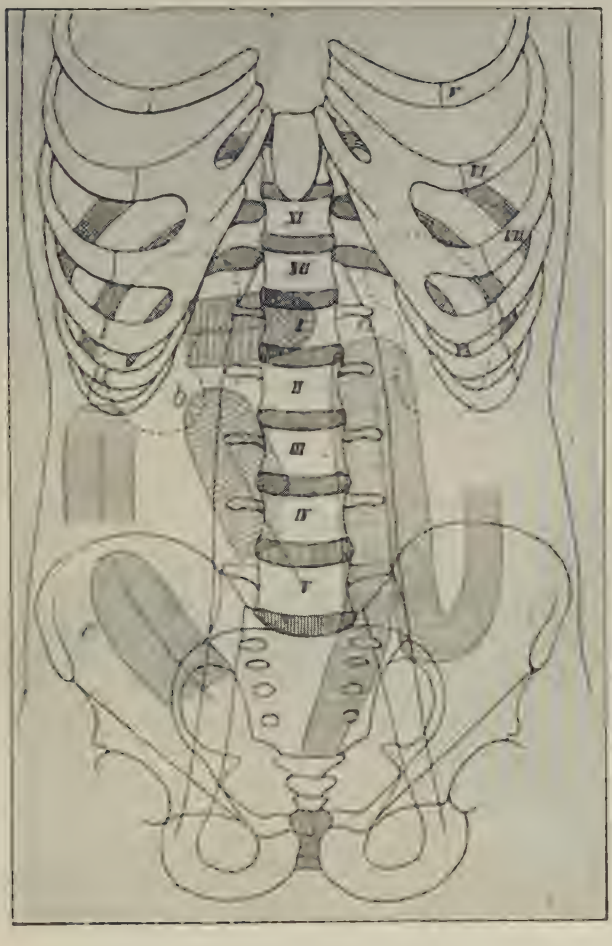

Verschiedene Lagevarietäten des Col. sigmoid.
(a—e die Scheitel der Flexuren).
Nach v. Samson.

Literaturverzeichnis.

Aitken, Report on the 64 consecutiv examinations of the duodenum on the cadaver. Boston med. a. surg. journ. Bd. 184, S. 67, 1921. (Ref. Zentralorg. f. d. ges. Chir. 12, H. 2, S. 87, 1921.)

Albrecht u. Arzt, Ueber die angeborenen Lageanomalien des Wurmfortsatzes. Verhandlg. d. Ges. deutsch. Naturf. u. Aerzte. 81. Vers. Teil 2, H. 2, S. 34, 1910.

Ballowitz, E., Bemerkungen über die Form und Lage des menschl. Duodenums. Anat. Anz. X. S. 583, 1895.

Banchi, A., Situazione non frequente del colon pelvico; esiste un mesend. ventrale dell' intestino terminale. Monitore Zool. ital. Anno XVI, 1905, (Ref. Zbl. f. n. Anat. Bd. 3, 1905).

Berndt, Fr., Eine seltene Lageanomalie des Darmes. Med. Kl. Nr. 5, S. 179, 1910.

Berry, R., The anatomy of the vermiform appendix. Anat. Anz. X. 1895.

Bœninghaus-Budberg u. Koch, Darmchirurgie bei ungewöhnlichen Lagen und Gestaltungen des Darmes. Dtsch. Zeitschr. f. Chir. 1896, S. 42.

Bolk, L., Ueber die Persistenz fötaler Formerscheinungen bei einem erwachsenen Mann. Morphol. Jahrb. Bd. 29, S. 49, 1901.

Bourgery, Anatomischer Atlas. (Cit. b. Walcker.)

Braun, H., Ueber den durch Lage- und Gestaltsveränderungen des Colons bedingten vollkommenen und unvollkommenen Darmverschluß. Dtsch. Zeitschr. f. Chir. Bd. 76, S. 540, 1905.

Braune, W., Notiz über die Ringform des Duodenum. Arch. f. Anat. u. Physiol. 1877, S. 468.

Brosch, A., Das Dickdarmproblem. Wien m. W. 20, 1910.

Bujalski, E., Anatom. Beschreibung einer umgekehrten Lage des Herzens, aller großen Blutgefäße und einiger anderer Eingeweide m. Mangel der Milz am menschl. Körper. Petersburg, 1829 (c. b. Risel).

Clermont, Anomalie rare du duodénum. Bull. et mem. soc. anat. Paris 1907, T. 7, N. 10. (Ref. Zbl. f. n. Anat. B. 3, 1906.

Cohan, E., Recherches sur la situation du colon transverse. These de Paris, 1898, 170 (c. b. Quervain).

Corning, H. K., Lehrbuch der topograph. Anatomie. 1909.

Curschmann, H., Topographisch-klinische Studien. Dtsch. Arch. f. klin. Medizin, B. 53, 1894.

Descomps, Anomalie de la torsion l'intestinale. Journ. de l'anatomie et de la physiol. 1909, S. 616 (c. b. Schmidt).

Ehrenfried, Zur Kasuistik der Transpositio visc. omn. Verhandlg. d. deutsch. Röntgen-Ges., 8, S. 209.

Eichenberg, R., Ein Fall v. Sit. visc. inv. part. abdom. Aarau, Samstag & Co., 1906.

Engel, Einige Bemerkungen über die Lageverhältnisse der Baucheingeweide im gesunden Zustand. Wien. m. W. 30—41, 1857.

Ekehorn, G., Die anatom. Form des Volvulus und Darmverschluß bei bewegl. Coecocolon asc. Arch. f. kl. Chir. 72, 1904, S. 707.

Epstein, Aetiologie und Casuistik des Volvulus. Jn.-Diss. Dorpat 1895.

Faltin, Beiträge zur Kenntnis des Volvulus coeci. Nord. med. Arch. Chir. H. 4, 1902 (c. b. Ekehorn).

Fleiner, W., Ueber die Beziehungen der Form und Lageveränderungen des Magens und des Dickdarms zu Funktionsstörungen und Erkrankungen dieser Organe. Münch. m. W. 42—45, 1895.

Frommer, Zur Kasuistik der Anomalien des Dickdarms. Arch. f. kl. Chir., Bd. 67, H. I., 1902.

Fromont, Contribution à l'anatomie topogr. de la portion sous-diaphragmat. du tube digestiv. These de Lille 1890 (c. b. Quervain).

Garré, Ein Fall von Volvulus der Flexura sigmoidea. Dtsch. m. W. S. 2327, 1908.

Geipel, Ein Beitrag zur Lehre vom Sit. transversus. Festschr. z. Feier d. 50jähr. Best. d. Stadtkrankenhauses Dresden-Friedrichstadt (c. b. Risel).

Ders., Weitere Beiträge zur Lehre vom Sit. transv. Arch. f. Kinderheilk. B. 35, 1902 (c. b. Risel).

Gerlach, W., Zur Entwicklungsmechanik der Darmdrehung und ihrer Störungen. Anat. Hefte B. 66, H. 3/6, 1922.

Grönroos, H., Ueber einen Fall abnormer Lagerung des Darmkanals bei einem Erwachsenen. Anat. Anz. Bd. 9, S. 89, 1893.

Gruber, W., Weitere Beiträge zu den Bildungshemmungen des Mesenteriums. Arch. f. Anat. u. Physiol. 1862, S. 588.

Ders., Weitere Beiträge zu den Bildungshemmungen des Mesenteriums. Arch. f. Anat. u. Physiol. 1864, S. 478.

Ders., Ueber das Vorkommen eines Mesenterium commune für das Jejuno-Ileum und die größere Anfangshälfte des Dickdarms bei seitl. Transposition der Viscera aller Rumpfhöhlen. Arch. f. Anat. u. Physiol. 1865, S. 559.

Ders., Nachträge zu den Bildungshemmungen der Mesenterien. Virch. Arch. 1868, B. 44, S. 215.

Ders., Fälle von ungewöhnlicher Stellung der Flex. sigmoidea bei rechtsseitiger Lage des Rectum bei Erwachsenen. Virch. Arch. 1885, B. 99. S. 497.

Gysi, H., Variationen und Anomalien in der Lage und dem Verlauf des Colon pelvinum. Arch. f. Anat. u. Phys. 1914.

Gruber, W., Weitere Beiträge zu den durch Bildungsfehler bedingten Lageanomalien des Darmes. Virch. Arch. B. 32, S. 94, 1865.

Halff, Ein Fall von Sit. invers. des Magens und Duodenums. M. m. W. 1904, S. 2287.

Haman, N. B., The duodeno-jejunal flexure: its variations and their significance. Journ. of Anat. a. Phys. Vol. 32, P. 3, p. 665, 1898.

Hamdy a. Sorour, On a case of displacement of the descending colon Journ. of Anat. a. Phys. Vol. 43, P. 3, 1909 (Ref. Zbl. f. norm. Anat. B. 7, 1910).

Hammesfahr, C., Ein Fall von Entwicklungshemmung des Darms (Sinistroposition des Dickdarms). Zbl. f. Chir. 40, S. 1504, 1925.

Hansen, Fehlen des Wurmfortsatzes. M. m. W. 50, 1912.

Hausmann, T., Beitrag zu den Lageanomalien des Darmes: Mesenterium commune, Postposition des Dickdarms hinter das Duodenum etc. Centralbl. f. Chir. 1900, S. 19.

Heidemann, Ein Fall von Sit. visc. invers. Berl. kl. W. 28, 1897.

Henke, Der Raum der Bauchhöhle und die Verteilung der Eingeweide in demselben. Arch. f. Anat. u. Phys. 1891.

Henle, Atlas der topograph. Anatomie (c. b. Braune).

Hingst, K., Ein Fall von alleiniger Transposition von Magen- und Darmkanal. Inaug.-Diss. Kiel 1901 (c. b. Risel).

Hörder, A., Ueber eine Anomalie am Colon transvers. Med. Kl. 21, 1907.

Hösslin, R. v., Ueber Rechtslagerung des S-romanum. M. m. W. 23, 1926, S. 981.

Ingebrigthen, R., Unterbliebene Drehung des Colon. Dtsch. Zeitschr. f. Chir. B. 130.

Jonnescu, Hernies rétroperitoneales. Paris, 1890.

Ders., Le Colon pelvien chez l'embryo et chez le nouveau né. Paris, 1889.

Ders., Sur l'anatomie topogr. du duodénum. Bull. de la soc. de Paris, T. 66, P. 125, 1899 (c. b. Ballowitz).

Kienböck, Ueber das Sigma elongat. mobile. M. m. W. 2, 1913.

Kipper, G., Beiträge zur Kenntnis des Sit. invers. Diss. Marburg, 1896 (c. b. Risel).

Klaatsch, H., Ueber die Persistenz des Lig. hepato-cavo-duodenale beim erwachsenen Menschen in Fällen von Hemmungsbildungen des Sit. peritonei. Morph. Jb. B. 23, S. 218, 1895.

Küchenmeister, P., Die angeborene vollständige seitl. Verlagerung der Eingeweide des Menschen. Bark, Leipzig 1888.

Küttner, Ueber innere Incarcerationen. Virch. Arch. B. 43, S. 491, 1868 (c. b. Samson).

Kuprijanoff, Ueber die Lage des Colon transversum. Arch. f. kl. Chir. B. 125, S. 518, 1923.

Koch, Die angeborenen ungewöhnlichen Lagen und Gestaltungen des menschlichen Darmes. Dtsch. Zeitschr. f. Chir. B. 50, 1898.

Köhler, H., Eine seltene Lageanomalie des Wurmfortsatzes. Zbl. f. Chir. Jg. 53, N. 18, S. 1115.

Leichtenstern, Die Verengungen, Verschlingungen und Lageveränderungen des Darmes. v. Ziemssens Hdb. d. Path. u. Ther. B. 3, 18.

Lemaire, Anatomie topogr. des organes abdominaux du foetus et de l'enfant. These de Lille, 1897 (c. b. Quervain).

Lemesic und Kolisko, Fälle von unvollständiger Drehung der Nabelschleife (Linkslagerung des Dickdarms). Anat. H. B. 50, S. 383, 1914.

Liertz, R., Ueber die Lage des Wurmfortsatzes. Arch. f. kl. Chir. B. 89, S. 55, 1909.

Lissitzyn, M., Varianten der Form und Lage des Blinddarmes. Russisch. (Ref. Ztlorg. f. d. ges. Chir. u. i. Grenzgeb. B. 36.)

Ljubomudroff, Zur Frage über die rechtsseitige Lage der Flex. sigmoidea. Zeitschr. f. Anat. u. Phys. B. 79, S. 498, 1926.

Lochte, Beitrag zur Kenntnis des Sit. invers. part. und der angeborenen Dextrocardie. Zieglers Beitr. B. 16, 1894.

Ders., Ein Fall von Sit. irregularis. Ziegl. Beitr. B. 24, 1898.

Luschka, Die Lage der Bauchorgane des Menschen. Karlsruhe 1873.

Mall, P. F., Ueber die Entwicklung des menschlichen Darmes und seiner Lage beim Erwachsenen. Arch. f. Anat. u. Phys. Suppl. B. 1897, S. 429.

Mannu, A., Un caso di varietà abdominale asc. del colon pelvico. Monitore Zool. ital. 1909, XX. Anno No. 12. (Ref. Ztbl. f. n. Anat. B. 7, 1910.)

Marchand, Anatom. Beschreibung einiger Mißbildungen. Ahlfelds Ber. u. Arbeiten a. d. geburtshilfl. Kl. Gießen 1881 (c. b. Toldt).

Mascarel, Anomalie du tube digestif. Bull. d. l. soc. anat. de Paris 1840, S. 215 (c. b. Toldt).

Mauclaire u. Mouchet, Considérations sur la forme et les moyens de fixeté du colon transverse. Bull. d. l. soc. anat. de Paris, 1896 (c. b. Braun, H.).

Mayo, C. H., Medical Record 1912, M. 2 (c. b. Ingebrigthen).

Melnikoff, Die Architektur des Zwölffingerdarms. Zeitschrift f. Anat. u. Entwicklungsgesch. B. 32.

Merkel, Topographische Anatomie. B. 2, S. 575 ff.

Mintz, Appendicitis bei Hemmungsbildung des Colon ascendens. Zbl. f. Chir. H. 5, 1924.

Müller, Ueber Sit. transvers. partial. Zieglers Beitr. B. 51.

Neudörfer, A., Zur Kasuistik der Mesenterialvarietäten. Wien, kl. W. No. 12, 1904.

Oehlschlägel, Eine seltene Form des Mesenteriums im Bereiche des unteren Ileum und Colon asc. Zbl. f. Chir. No. 14, 1924.

Parturier, Gaston und Vaselle, Essais de topographie duodénale sur le vivant. Bull. et mem. d. l. soc. d. P. T. 18, 1921. (Ref. Zorg. f. d. ges. Chir. B. 13, No. I, S. 52, 1921.)

Perls, M., Lehrbuch der allgem. Pathologie. 1886 (c. b. Toldt).

Pernkopf, E., Der partielle Situs inversus der Eingeweide beim Menschen. Zeitschr. f. Anat. u. Phys. B. 79, S. 577, 1926.

Quervain, F. de., Des positions anormales de l'intestin. Semaine Med. No. 41, S. 321, 1901.

Ders., Ueber Rechtsverlagerung des ganzen Dickdarmes mit partiellen Situs inversus. Arch. f. kl. Chir. B. 65, p. 256, 1901.

Quivy, Un cas d'anomalie topograph. du coecum et du colon ascendant. Bull. et mem. d. l. soc. d. P. No. 130, S. 116, Jg. 14. (Ref. Ztorg. f. d. ges. Chir. u. i. Grgeb. B. 36.)

Rainer, Fr. A., 4 Fälle von topographischen Anomalien des Darmes. Ref. Zbl. f. n. Anat. B. 5, 1907.

Rapp, Appendicitis bei Hemmungsbildung des Colon ascend. Zbl. f. Chir. No. 41, 1923.

Reid, D. G., Imperfect torsion of the intestinal loop. Journ. of Anat. a. Phys. Vol. 42, S. 346. (Ref. Ztbl. f. n. Anat. B. 5, 1908.)

Ders., A note on a large intra-abdominal pelvic-colon and on the aetiology of peritoneal adhaesion. J. o. Anat. a. Phys. Vol. 43, P. 4, 1910. (Ref. Zbl. f. n. Anat. B. 7, 1910.)

Reinbach, G., Kombination von congenitalem partiell. Defect und Lageanomalie des Dickdarmes mit erworbener Stenose. Beitr. z. kl. Chir. B. 30, p. 110.

Riechelmann, W., Ueber Situs visc. invers. abdominalis. Dtsch. Zeitschr. f. Chir. B. 74, S. 345, 1900.

Risel, W., Die Literatur des partiellen Situs invers. der Eingeweide. Zbl. f. allgem. Pathol. B. 20, No. 15/16.

Rostowzer, Ein Fall von Linkslagerung des Dickdarmes und Rechtslagerung des Dünndarmes und des Meckelschen Divertikels. Berl. kl. W. No. 16, S. 379, 1903.

Samson, v., Einiges über den Darm, insbes. die Flexura sigmoidea. Arch. f. kl. Chir. B. 44, 1892.

Sauerbeck, E., Ueber Entwicklungshemmung des Mesenteriums und abnorme Lageverhältnisse des Darmes, insbes. des Dickdarmes. Arch. f. kl. Chir. B. 89, p. 873, 1909.

Sawin, W., Varietäten der Lage des Magens und des Darmes in Abhängigkeit von Abweichungen in der Entwicklung frühester Keimperioden. Arch. f. kl. Chir. B. 91, p. 518, 1910.

Schelenz, C., Ein neuer Beitrag zur Kenntnis des Situs visc. invers. part. Berl. kl. W. 17/18, 1909.

Ders., Ein neuer Fall von Situs invers. partial. Zbl. f. allg. Pathol. B. 21, No. II.

Schmidt, V., Ueber eine seltene Entwicklungsstörung am Darme eines neugeborenen Kindes. Anat. Anz. B. 41, S. 631, 1912.

Schiefferdecker, Beiträge zur Topographie des Darmes. Arch. f. Anat. u. Phys. 1886, S. 335.

Seifert, Fr., Lageanomalien des Darmes bei einem Erwachsenen. Anat. Anz. B. 47, S. 209.

Sencert, L., Un cas d'arrêt de la torsion de l'anse intestinale primitive. R. Biol. Nancy, 1905. (Ref. Zbl. f. n. A. B. 2, 1905.)

Sernoff, Zur Kenntnis der Lage und Form des mesenterialen Teils des Dünndarms. Intern. Monatsschr. f. Anat. 1894 (c. b. Mall).

Shober, I., Anomalous positions of the colon. The americ. journ. of the med. sc. Vol. 116, N. 4, 1898 (c. b. Reinbach).

Sieglbauer, E., Verlagerung des Colon sigmoid. mit Tiefstand der linken Niere. Anat. Anz. 1909, B. 35, N. 2/3.

Sorge, F., Kasuistischer Beitrag zur Kenntnis des Situs visc. invers. Diss. Berlin, 1906 (c. b. Schelenz).

Ssoson-Jaroschewitz, Die Analyse der Variationen des S-romanum. Arch. f. kl. Chir. B. 125, 1923.

Stieda, A., Ueber Situs visc. invers. partial. abdominalis. Diss. Königsberg, 1898.

Strehl, H., Kongenitale Retroposition des Dickdarms. Arch. f. kl. Chir. B. 87, I, 1908.

Tandler, Ueber Mesenterialvarietäten. W. kl. W. 9, S. 212, 1897.

Tarenetzky, Beiträge zur Anatomie des menschlichen Darmkanals. Cit. bei Schiefferdecker.

Thorsch, Ueber die Lage einiger Bauchorgane, namentlich des Blinddarms und des Colon transvers. Zeitschrift f. Anat. u. Entwicklungsgesch. B. 61, H. 3/4, S. 231, 1921.

Toldt, C., Die Darmgekröse und Netze im gesetzmäßigen und gesetzwidrigen Zustand. Denkschr. d. Kais. Ak. d. Wiss. Wien, B. 56, 1889.

Ders., Bau- und Wachstumsveränderungen der Gekröse des menschl. Darmkanals. Denkschr. d. Kais. Ak. d. Wiss. B. 41, Abt. 2, Wien, 1879.

Taylor, G., An abnormal form of Duodenum. Journ. of Anat. a. Phys. Vol. 42, P. 3, 1908.

Treitz, Hernia retroperitonealis. Prag, 1857 (c. b. Toldt).

Treves, Darmobstruktionen. Deutsch v. A. Pollack, Leipzig.

Troell, A., Zur Kenntnis der anormalen Appendixlagen. Dtsch. Zeitschr. f. Chir. B. 130, H. 3/4, 1913.

Tschaussow, Bemerkungen über die Lagerung der Bauchspeicheldrüse. Anat. Anz. B. 11, 1895.

Tscherning, Retroposition des Dickdarms. Nordisk med. Arkiv, B. 15, N. 9, 1883 (c. b. Ekehorn).

Valleix, Transposition irrégul. de visc. de droite à gauche. Bull. d. la soc. anat. de Paris, 1834 (c. b. Toldt).

Virchow, R., Ein Fall von Transposition der Eingeweide und ausgedehnten Lokalerkrankungen b. Neugeborenen. Virch. Arch. B. 22, 1861. H. 3/4, S. 426.

Walcker, Fr., Die Grundtypen der Form und Lage der Bauchorgane des menschlichen Körpers. Arch. f. kl. Chir., S. 125.

Ders., Beiträge zur chirurgischen Anatomie des Zwölffingerdarmes. Arch. f. kl. Chir. B. 120, H. 3.

Waldeyer, W., Heteropie des Colon pelvinum. Arch. f. Anat. u. Phys. S. 237, 1910.

Wandel, O., Ueber Volvulus des Coecum und des Colon ascend. Mitteilg. a. d. Grenzgeb. der Med. u. Chir. 1903, B. 11, S. 39.

Weinberg, Topographie der Mesenterien und Windungen des Dünndarmes b. neugeborenen Menschen. Intern. Monatsschr. f. Anat. 1896 (c. b. Mall).

Zander, R., Versuch der Erklärung eines Falles von seltener Lageabweichung des Colon desc. und des Colon sigmoid. bei erwachsenen Menschen aus der Entwicklungsgeschichte des Darmes. Anat. H. B. 54, S. 24/25, 1918.

Zuckerkandl, M., Atlas der topographischen Anatomie des Menschen, Wien 1901 (c. b. Quervain).

Lebenslauf.

Ich, Fritz Karl Becker, bin am 26. April 1901 als Sohn des Kaufmanns Karl Becker zu Ostrau/Schandau geboren, evang. Konfession und preußischer Staatsangehörigkeit. Nach dem Besuch des Gymnasiums und Realgymnasiums zum Heil. Geist in Breslau erhielt ich am 1. III. 1921 an dieser Anstalt das Reifezeugnis. Nach (5 semestrigem) Studium an den Universitäten von Breslau und München bestand ich am 9. Juli 1923 in Breslau die ärztl. Vorprüfung und Juli 1926 nach Absolvierung der 5 klinischen Semester ebenfalls in Breslau das medizin. Staatsexamen. Hierauf war ich zunächst als Medizinalpraktikant 7 Monate an der hiesigen Medizin. Univ.-Klinik und Poliklinik, 2 Monate an der geburtshilflichen Abteilung des Allerheiligenhospitals und $2^1/_2$ Monate an der hiesigen Chirurgischen Univers.-Klinik tätig. Am 1. Sept. 1927 wurde mir nach Ablauf des prakt. Jahres die Approbation als Arzt erteilt. Vom 1. Okt. 1927 ab bin ich als Assistenzarzt an dem hiesigen Krankenhaus „Bethesda“ beschäftigt.

Fritz Karl Becker.

.....